

VEVOR[®]

TOUGH TOOLS, HALF PRICE

Technical Support and E-Warranty Certificate www.vevor.com/support

HUMAN BODY TEACHING MODELS

USER MANUAL

MODEL:LD-3JT

We continue to be committed to provide you tools with competitive price.

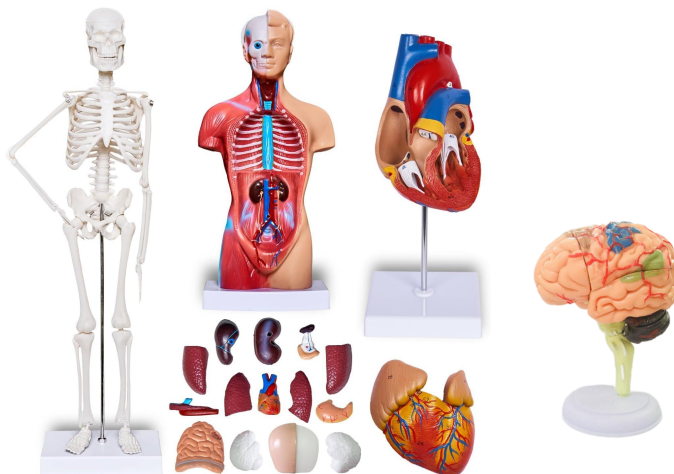"Save Half", "Half Price" or any other similar expressions used by us only represents an estimate of savings you might benefit from buying certain tools with us compared to the major top brands and does not necessarily mean to cover all categories of tools offered by us. You are kindly reminded to verify carefully when you are placing an order with us if you are actually saving half in comparison with the top major brands.

VEVOR®

TOUGH TOOLS, HALF PRICE

HUMAN BODY TEACHING
MODELS

MODEL:LD-3JT



NEED HELP? CONTACT US!

Have product questions? Need technical support? Please feel free to contact us:

Technical Support and E-Warranty Certificate
www.vevor.com/support

This is the original instruction, please read all manual instructions carefully before operating. VEVOR reserves a clear interpretation of our user manual. The appearance of the product shall be subject to the product you received. Please forgive us that we won't inform you again if there are any technology or software updates on our product.





SAFETY INSTRUCTIONS

WARNING:

1. Read this instructions before using this product. Failure to do so can result in serious injury.
2. After use, please assemble all the parts and keep them vertically.
3. Avoid high temperature and direct sunlight.
4. Remove minor stains with neutral detergent. The use of alcohol, benzene and other substances may damage the product.

SAVE THESE INSTRUCTIONS

PRODUCT PARAMETER

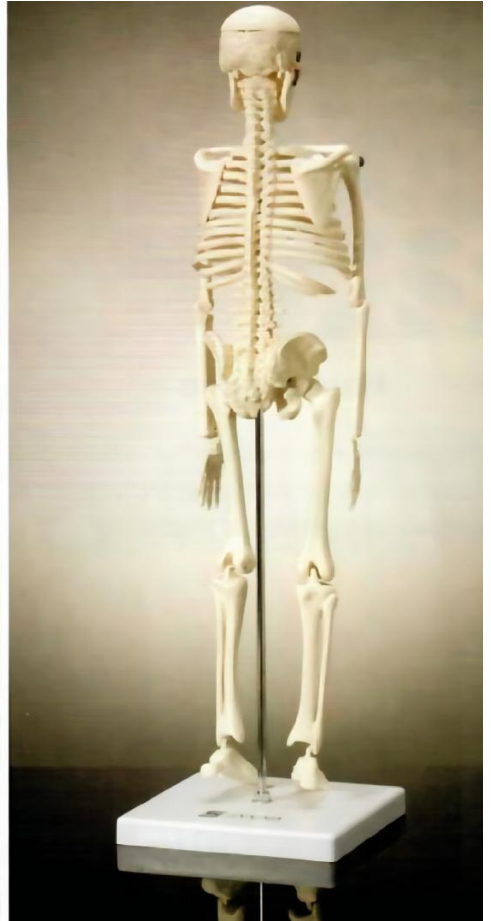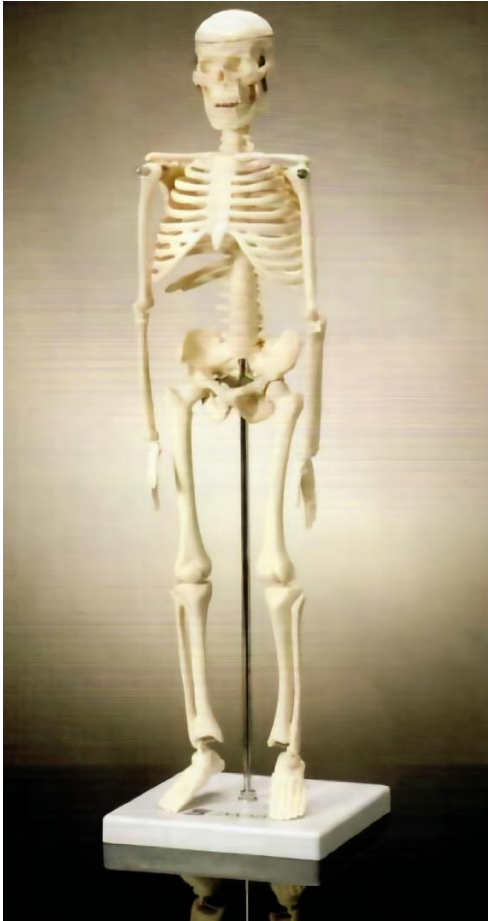Model	LD-3JT			
				
Labeling Mode	Color Labeling	/	Digital	/
Material	PVC	PVC	PVC	PVC
Removable Parts	6	15	2	32

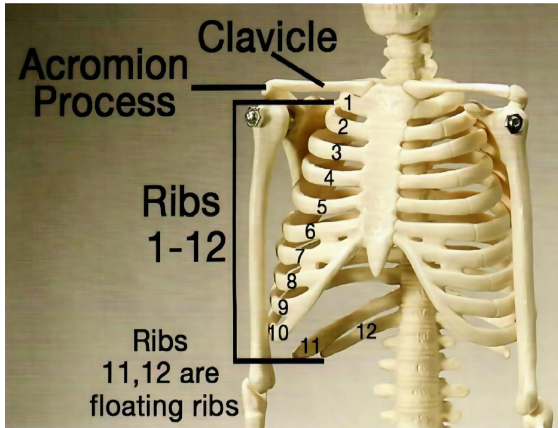
INSTRUCTIONS



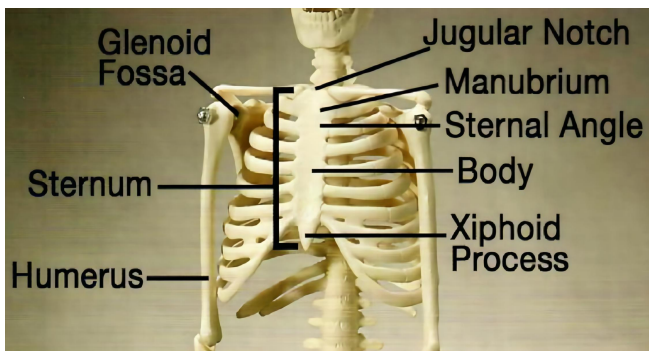
Skeletal Anatomy

The skeleton has an amazing structure that provides both protection for our vital organs and allows for movement. Check out the figures below to learn the identifications of many of the major bones in our bodies.

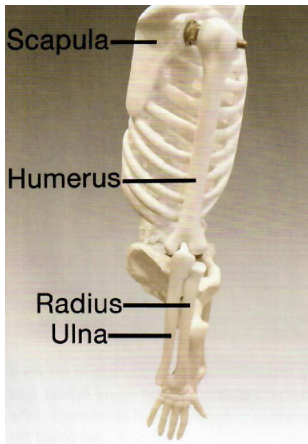




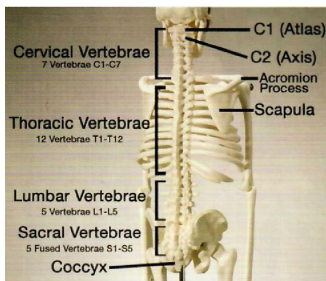
There are 12 ribs in the human body, which connect to the sternum in the front and the vertebral column in the back (see Vertebral Column Figure Below). Ribs 11 and 12 are called floating ribs because they do not have an attachment to the sternum in the front. Note the location of the clavicle, which is also called the process of the scapula at the other end. collarbone. The clavicle attaches to the sternum at one end and to the acromion



The sternum or breast bone is divided into three pieces from top to bottom, called the manubrium, the body, and the xiphoid process. The jugular notch is a small indentation at the top of the sternum, and the sternal angle is a small groove between the manubrium and the body. The humerus is the bone of the upper arm, and it forms the shoulder joint by attaching to the scapula at the glenoid fossa.

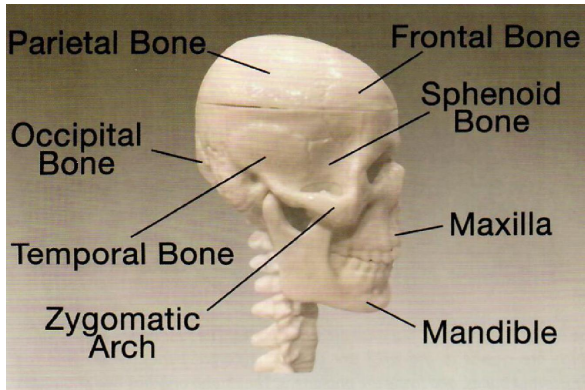


This figure shows a side view of the upper body so that we can see the bones of the arm. The humerus is the bone of the upper arm, and it attaches to the scapula to form the shoulder joint. The radius and ulna are the bones of the forearm, and they attach to the humerus to form the elbow joint. They also attach to the bones of the hand to form the wrist joint.

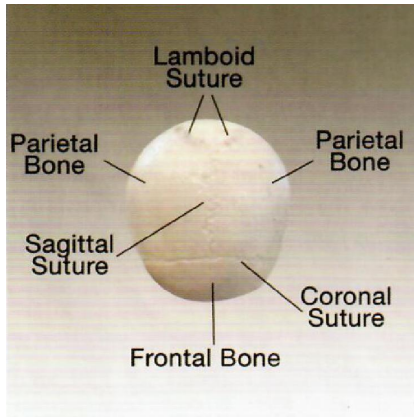


The vertebral column includes the major bones in the back that protect the spinal cord. There are four main divisions of the vertebral column including 7 cervical vertebrae (numbered C1 to C7), 12 thoracic vertebrae (numbered T1 to T12), 5 lumbar vertebrae (numbered L1 to L5), 5 sacral vertebrae (numbered S1 to S5), and lastly the coccyx on tailbone. The top cervical vertebrae, C1, is called the Atlas, while C2 is known as the Axis. The 5 sacral vertebrae (S1 to S5) are often fused together to form what is known as the sacrum. Also note the location of the scapula in our back,

which is also known as the shoulder blade.

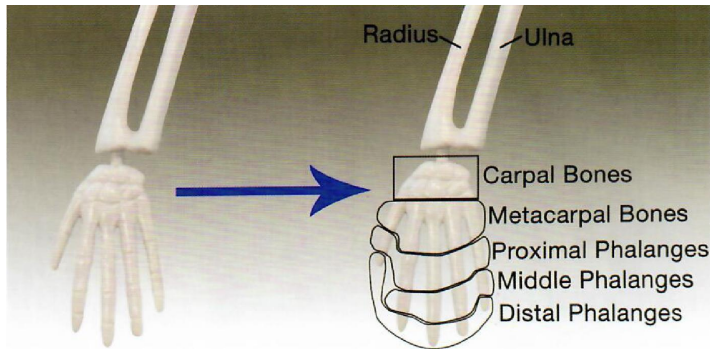


The human skull is actually formed from several different bones, many of which are attached together through small groves known as sutures (see next Figure). The mandible is the lower jaw bone the maxilla is the upper jaw bone, and the zygomatic arch represents our cheek bones. The parietal bones, frontal bone, sphenoid bones, temporal bones, and occipital bone make up the top, front, sides, and back of the skull and are critical for protecting the brain!

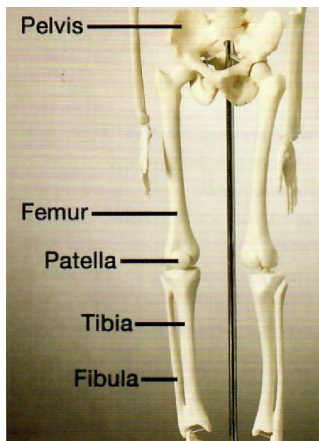


With the exception of the mandible, the bones in the skull are joined to one another through sutures, which appear as small grooves between these bones. These sutures are actually considered to be joints. However, unlike

most joints in the body, sutures are immovable. Note the location of some of the major sutures in the skull above.

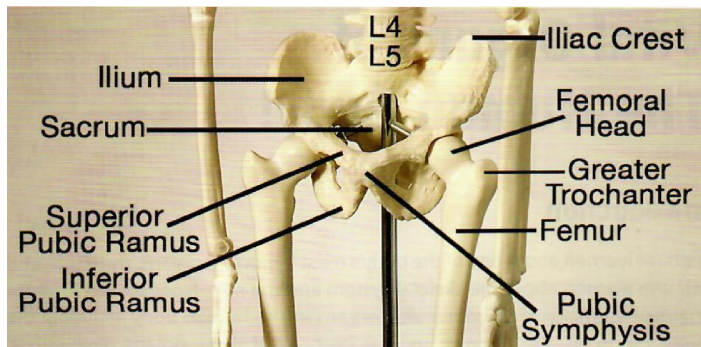


The hands are formed from multiple small bones. The first bones of the hands which are closest to the wrist are called the carpal bones. Next come the metacarpal bones, and lastly the phalanges. The thumb only has two phalanges called the proximal and distal phalanges. However, each of the other fingers has three phalanges, named the proximal, middle, and distal phalanges! Note the location of the radius and ulna, which are the two bones that form our forearm. The radius is on the same side of our arm as the thumb, which is an easy way to remember its location.

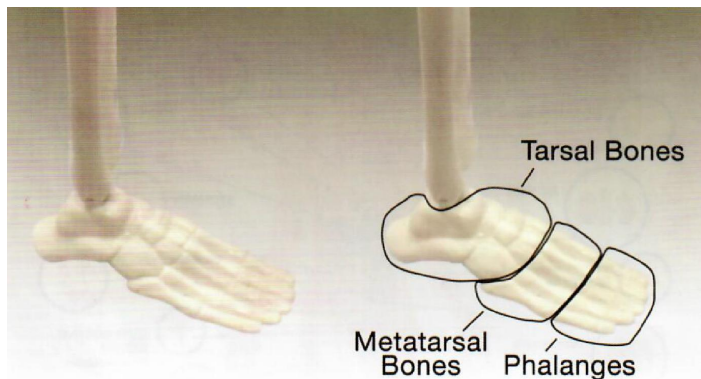


The femur is the largest bone in the body and is the bone of our upper legs. The knee cap is called the patella and our lower legs are made from two bones known as the tibia (also known as the shinbone) and the fibula. The

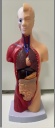femur attaches to the pelvis at the hip joint.



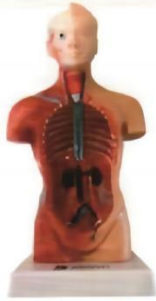The pelvis is divided into different regions with distinct names. Check out some of these regions above including the ilium, iliac crest, superior and inferior ramus, and the pubic symphysis. Note that the femur attaches to the pelvis to form the hip bone. The top of the femur is called the femoral head and the upper side of the femur is called the greater trochanter.



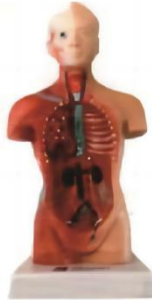Like the hands, the feet are also made up of multiple bones. The bones that are closest to the ankle joint are known as the tarsal bones. Next come the metatarsals, followed by the phalanges. Like the thumb, the big toe only has two phalanges called the proximal and distal phalanges. However, the other toes have three phalanges called the proximal, middle, and distal phalanges.



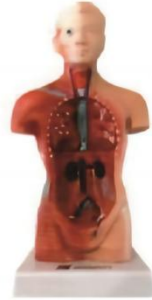1. Lay the Torso Anatomy Model Flat on its Back on a Flat Surface



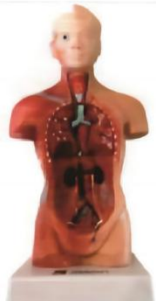2. Add the Posterior(Back)Half of the Right Lung to the Right Chest



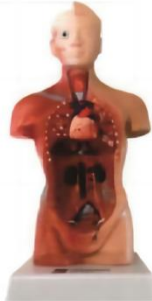3. Add the Posterior(Back)Half of the Left Lung to the Left Chest



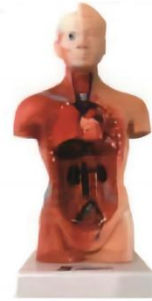4. Add the Trachea / Esophagus / Aorta Piece Between the Lungs



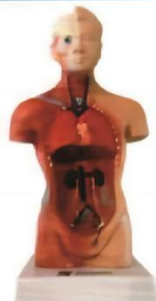5. Next Add The Heart on Top of the Trachea Piece



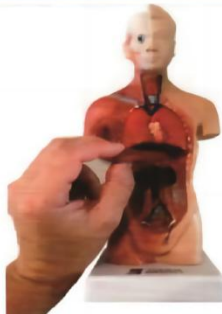6. Add the Anterior(Front) Right Lung to the Right Cheae



7. Add the Anterior (Front) Left Lung to the Left Chest



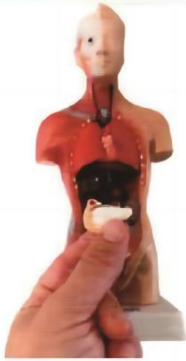8. Add theDiaphragm Piece Right Underneath the Lungs



9. Add the Liver Right Underneath the Diaphragm



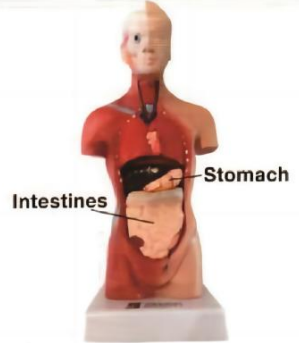10. Add the Pancreas / Duodenum / Spleen to Upper Right Abdomen



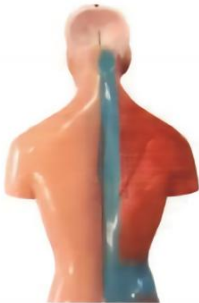10. CONT. Location of Pancreas / Duodenum/Spleen in Abdomen



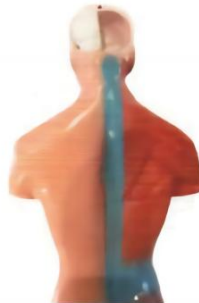11. Add the Intestines and Stomach



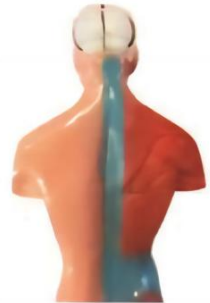12. Face the Torso Model Downward on a Flat Surface



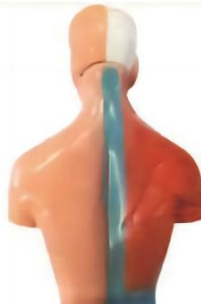13. Add One Half (Hemisphere) of the Brain

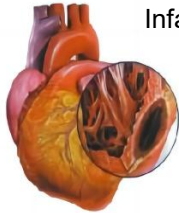
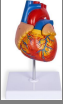
14. Add the Other Half (Hemi-sphere) of the Brain



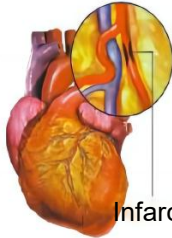15. Add the Back of the Head





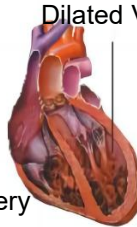Infarct

Myocardial Infarction
(Heart Attack)



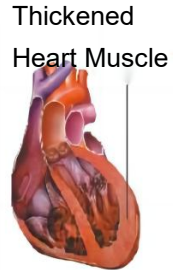
Infarcted Artery

Angina Pectoris



Dilated Ventricle

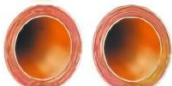Congestive
Heart Failure



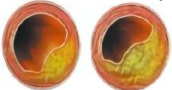Thickened
Heart Muscle

Left
Ventricular
Hypertrophy

Normal Fat Streak

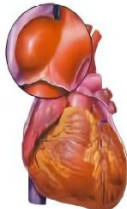

Fibrous Complex

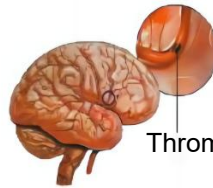


Coronary
Artery Disease

Aortic Aneurysm



Aortic Aneurysm



Thrombus

Cerebrovascular
Accident (Stroke)

Aneurysm



Vasculitis

1.Right atrium	7.Ascending aorta	13.Descending aorta
2.Right auricle	8.Arch of the aorta	14.Left auricle
3.Superior vena cava	9.Brachiocephalic trunk	15.Left ventricle
4.inferior vena cava	10.Common carotid artery	16.Right coronary artery
5.Right ventricle	11.Subclavian artery	17.Anterior interventricular branch of left coronary artery
6.Pulmonary trunk	12.Arterial ligament	

18.Circumflex branch of left coronary artery	23.Coronary sinus	29.Bicuspid valve(mitral valve)
19.Great cardiac vein	24.Fossa ovalis	30.Aortic valve
20.Middle cardiac vein	25.Opening of coronary sinus	31.Left pulmonary artery
21.Small cardiac vein	26.Tricuspid valve	32.Left pulmonary vein
22.Posterior interventricular branch of right coronary artery	27.Pulmonary valve	33.Right pulmonary artery
	28.Left atrium	34.Right pulmonary vein



1.Frontal lobe

It is the front area of each cerebral hemisphere and responds to planning, problem-solving, emotions, also parts of speech and movement.



2.Parietal lobe

It is located behind the central sulcus, responsible for perception of touch , pressure , temperature and pain .



3.Cerebellum

It is located at the back and near the brainstem It is mainly responsible for motor movements, but also partially for learning, emotions, speaking, and attention



4.Corpus striatum

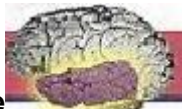The group of structures which is also called the “striped body” located in

the depths of each cerebral hemisphere



5.Ventricle

These are hollow chambers filled with cerebrospinal fluid supporting the upper tissues of the brain



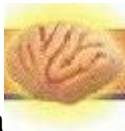6.Occipital lobe

It is the rear part of cerebrum responsible for vision



7.Corpus Callosum

It is a thick band of millions of nerve fibers located deeply in the centre of the brain



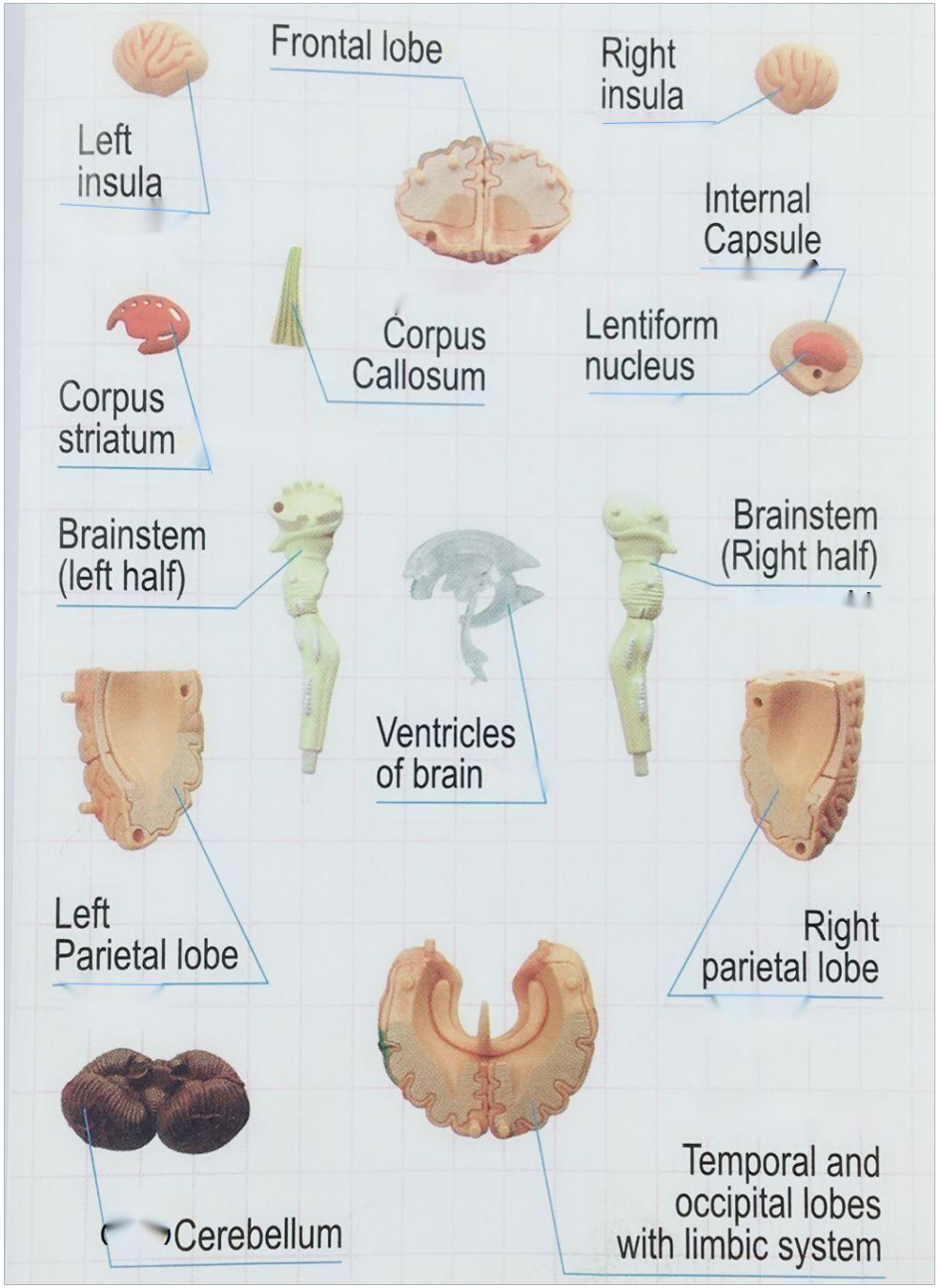
8.Insula

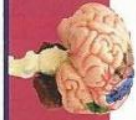A pair of left and right insula which is located deeply in the brain, is known as important for the recognition of disgust



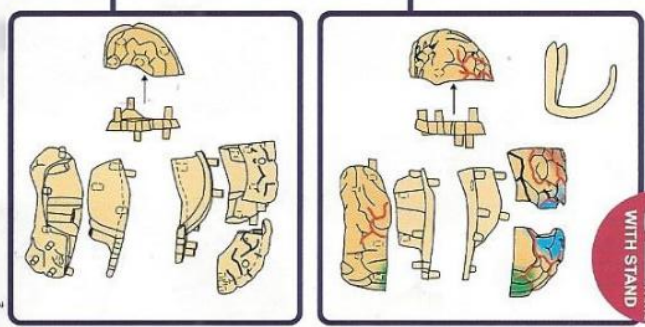
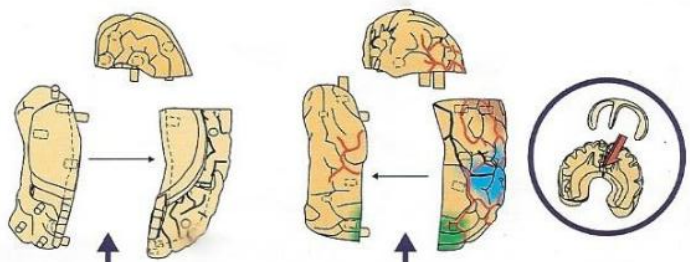
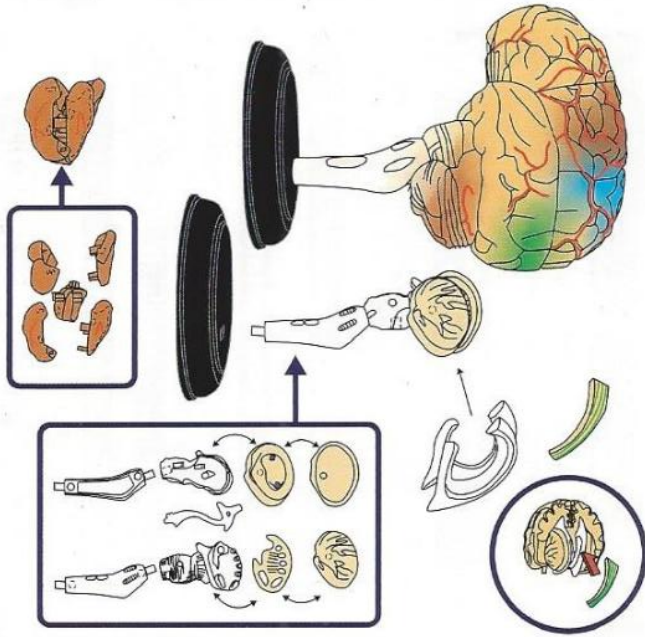
9.Brainstem

It is a lower extension of the brain and connects to the spinal cord. It is mainly responsible for breathing , digestion , heart rate and blood pressure control





Human Brain Assembly Guide

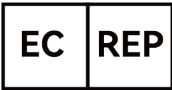

32
PARTS
WITH STAND

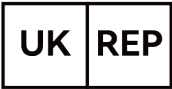Manufacturer: Shanghaimuxinmuyeyouxiangongsi
Address: Shuangchenglu 803nong11hao1602A-1609shi,
baoshanqu, shanghai 200000 CN.

Imported to AUS: SIHAO PTY LTD. 1 ROKEVA STREET-
EASTWOOD NSW 2122 Australia

Imported to USA: Sanven Technology Ltd. Suite 250, 9166
Anaheim Place, Rancho Cucamonga, CA 91730



E-CrossStu GmbH
Mainzer Landstr.69, 60329 Frankfurt am Main.



YH CONSULTING LIMITED.
C/O YH Consulting Limited Office 147, Centurion House,
London Road, Staines-upon-Thames, Surrey, TW18 4AX

VEVOR[®]

TOUGH TOOLS, HALF PRICE

Technical Support and E-Warranty Certificate

www.vevor.com/support

VEVOR[®]

TOUGH TOOLS, HALF PRICE

Assistance technique et certificat de garantie électronique www.vevor.com/support

MODÈLES D'ENSEIGNEMENT DU CORPS HUMAIN

UTILISATEUR RÉUSSIL

MODÈLE : LD-3JT

Nous continuons à nous engager à vous fournir des outils à des prix compétitifs.

« Économisez la moitié », « Moitié prix » ou toute autre expression similaire utilisée par nous ne représente qu'une estimation des économies que vous pourriez réaliser en achetant certains outils chez nous par rapport aux grandes marques et ne signifie pas nécessairement couvrir toutes les catégories d'outils que nous proposons.

Nous vous rappelons de bien vouloir vérifier soigneusement lorsque vous passez une commande chez nous si vous économisez réellement la moitié par rapport aux grandes marques

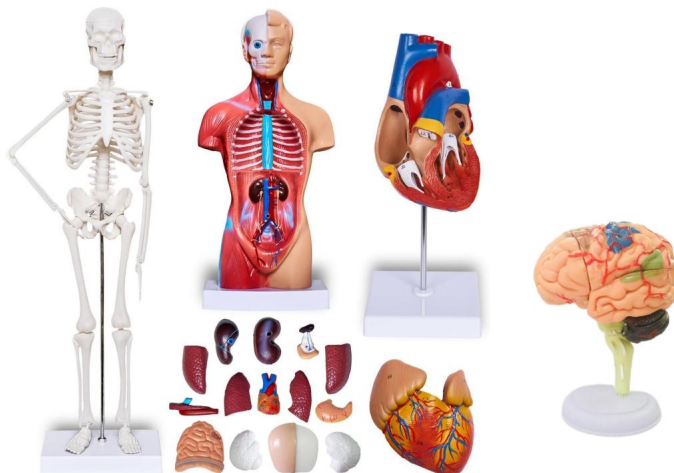VEVOR®

TOUGH TOOLS, HALF PRICE

ENSEIGNEMENT SUR LE CORPS HUMAIN

MODÈLES

MODÈLE : LD-3JT



BESOIN D'AIDE? CONTACTEZ-NOUS!

Vous avez des questions sur nos produits ? Vous avez besoin d'assistance technique ? N'hésitez pas à nous contacter :

Assistance technique et certificat de garantie
électronique www.vevor.com/support

Il s'agit de la notice d'utilisation d'origine. Veuillez lire attentivement toutes les instructions du manuel avant de l'utiliser. VEVOR se réserve le droit d'interpréter clairement notre manuel d'utilisation. L'apparence du produit dépend du produit que vous avez reçu. Veuillez nous excuser, nous ne vous informerons plus en cas de mise à jour technologique ou logicielle de notre produit.





CONSIGNES DE SÉCURITÉ

AVERTISSEMENT:

1. Lisez ces instructions avant d'utiliser ce produit. Le non-respect de ces instructions peut entraîner des blessures graves.
2. Après utilisation, veuillez assembler toutes les pièces et les conserver verticalement.
3. Évitez les températures élevées et la lumière directe du soleil.
4. Éliminez les petites taches avec un détergent neutre. L'utilisation d'alcool, de benzène et d'autres substances peut endommager le produit.

CONSERVEZ CES INSTRUCTIONS

PARAMÈTRE DU PRODUIT

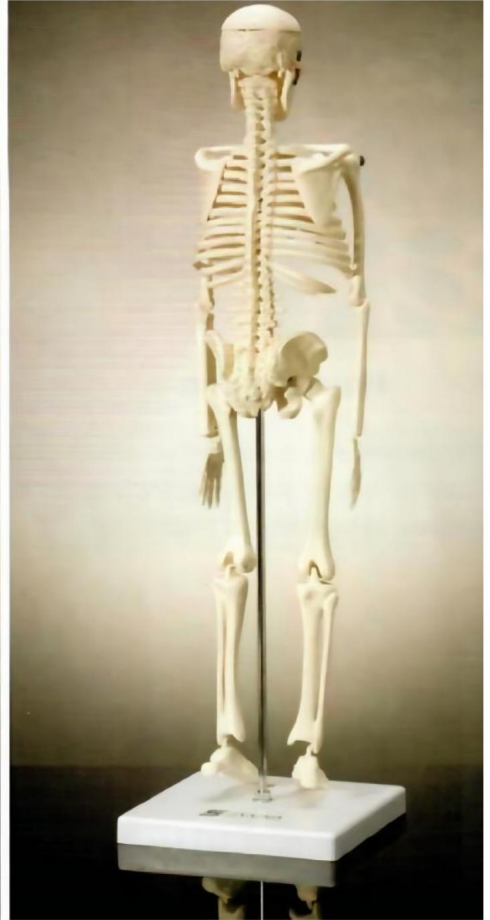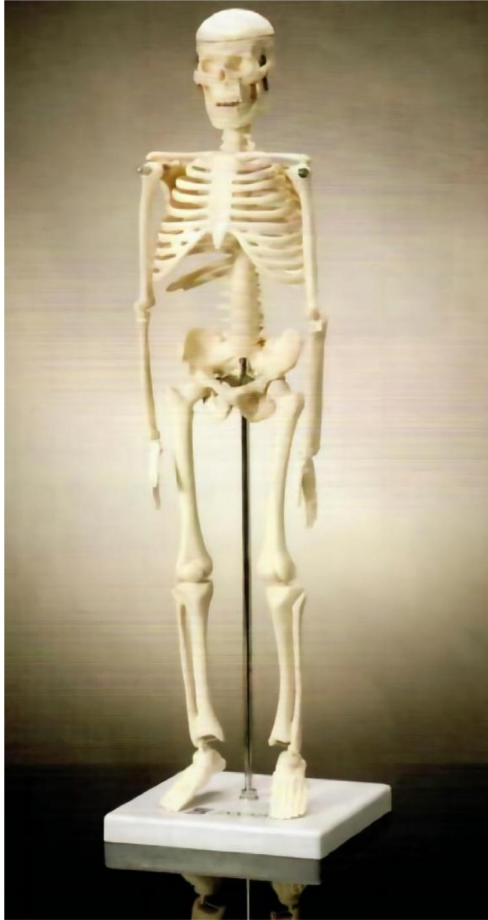Modèle	LD-3JT			
				
Mode d'étiquetage	Couleur Étiquetage	/	Numérique	/
Matériel	PVC	PVC	PVC	PVC
Pièces amovibles	6	15	2	32

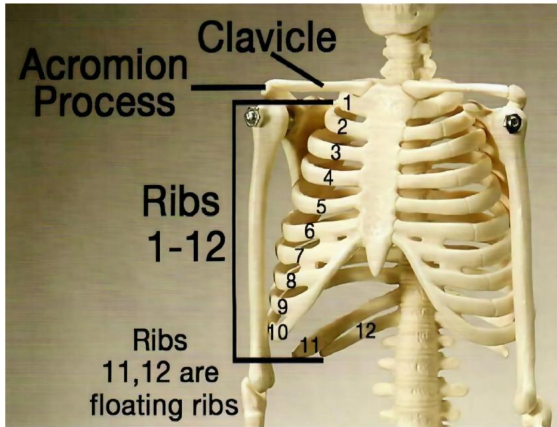
INSTRUCTIONS



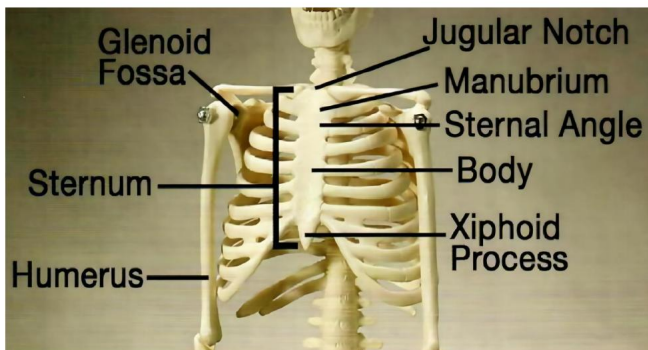
Anatomie du

squelette Le squelette est doté d'une structure étonnante qui protège nos organes vitaux et permet le mouvement. Consultez les figures ci-dessous pour découvrir l'identification de nombreux os majeurs de notre corps.

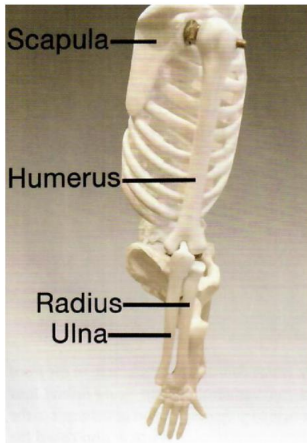




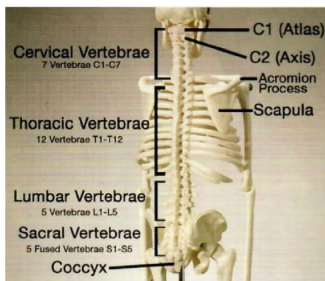
Il y a 12 côtes dans le corps humain, qui se connectent au sternum dans le devant et la colonne vertébrale à l'arrière (voir la figure de la colonne vertébrale ci-dessous). Les côtes 11 et 12 sont appelées côtes flottantes car elles n'ont pas une attache au sternum à l'avant. Notez l'emplacement de la clavicule, qui est également appelée processus de l'omoplate à l'autre extrémité. La clavicule s'attache au sternum à une extrémité et à l'acromion



Le sternum ou os de la poitrine est divisé en trois parties de haut en bas, appelées le manubrium, le corps et le processus xiphoïde. L'encoche jugulaire est une petite indentation au sommet du sternum, et l'angle sternal est une petite rainure entre le manubrium et le corps. L'humérus est le os du bras supérieur, et il forme l'articulation de l'épaule en s'attachant à l'omoplate au niveau de la fosse glénoïde.

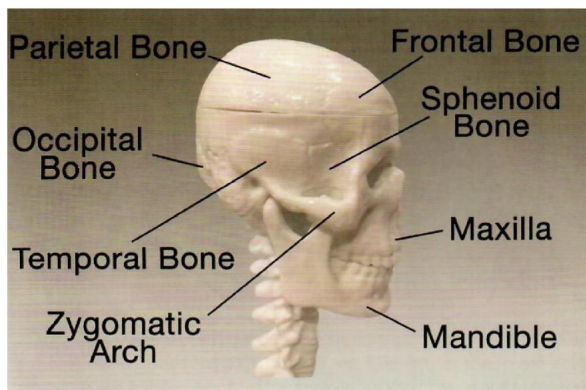


Cette image montre une vue latérale du haut du corps afin que nous puissions voir les os du bras. L'humérus est l'os du bras supérieur et s'attache à l'omoplate pour former l'articulation de l'épaule. Le radius et le cubitus sont les os de l'avant-bras et s'attachent à l'humérus pour former l'articulation du coude. Ils s'attachent également aux os de la main pour former l'articulation du poignet.

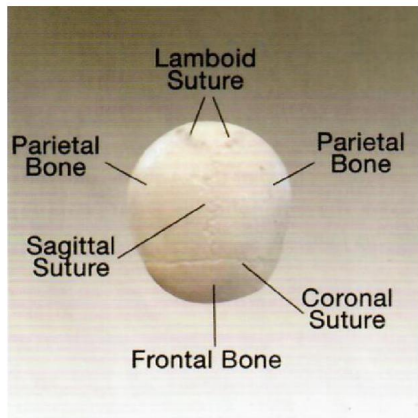


La colonne vertébrale comprend les principaux os du dos qui protègent la moelle épinière. Elle est divisée en quatre grandes parties : 7 vertèbres cervicales (numérotées de C1 à C7), 12 vertèbres thoraciques (numérotées de T1 à T12), 5 vertèbres lombaires (numérotées de L1 à L5), 5 vertèbres sacrées (numérotées de S1 à S5) et enfin le coccyx sur le coccyx. La vertèbre cervicale supérieure, C1, est appelée l'Atlas, tandis que C2 est connue sous le nom d'Axis. Les 5 vertèbres sacrées (S1 à S5) sont souvent fusionnées pour former ce que l'on appelle le sacrum. Notez également l'emplacement de l'omoplate dans notre dos,

qui est également connu sous le nom d'omoplate.

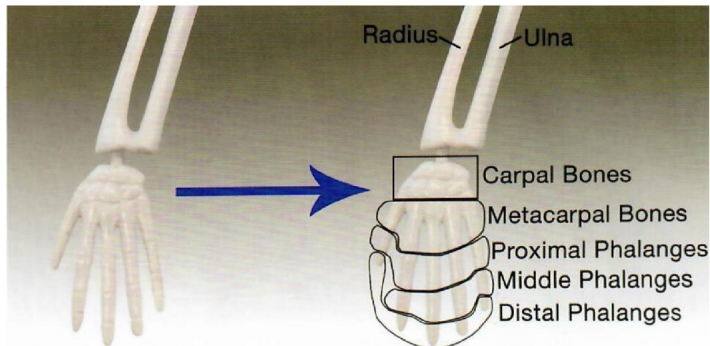


Le crâne humain est en fait constitué de plusieurs os différents, dont beaucoup sont reliés entre eux par de petites rainures appelées sutures (voir la figure suivante). La mandibule est l'os de la mâchoire inférieure, le maxillaire est l'os de la mâchoire supérieure et l'arcade zygomatique représente nos os des joues. Les os pariétaux, l'os frontal, les os sphénoïdes, les os temporaux et l'os occipital constituent le haut, l'avant, les côtés et l'arrière du crâne et sont essentiels à la protection du cerveau !

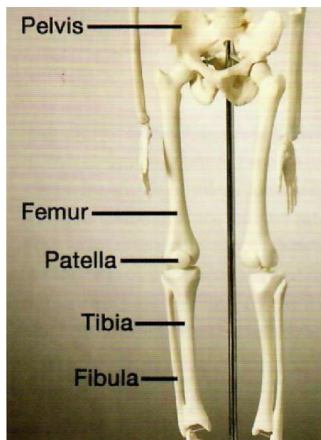


À l'exception de la mandibule, les os du crâne sont reliés les uns aux autres par des sutures, qui apparaissent comme de petites rainures entre ces os. Ces sutures sont en fait considérées comme des articulations. Cependant, contrairement à

Dans la plupart des articulations du corps, les sutures sont immobiles. Notez l'emplacement de certaines des sutures principales dans le crâne ci-dessus.

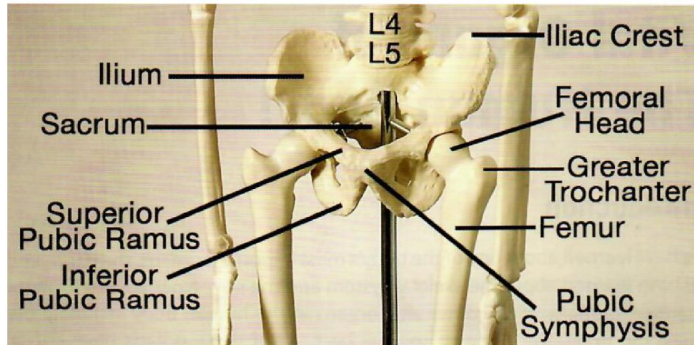


Les mains sont constituées de plusieurs petits os. Les premiers os de la main, les plus proches du poignet, sont appelés os carpiens. Viennent ensuite les os métacarpiens et enfin les phalanges. Le pouce n'a que deux phalanges, appelées phalanges proximale et distale. Cependant, chacun des autres doigts a trois phalanges, appelées phalanges proximale, moyenne et distale ! Notez l'emplacement du radius et du cubitus, qui sont les deux os qui forment notre avant-bras. Le radius se trouve du même côté de notre bras que le pouce, ce qui permet de se souvenir facilement de son emplacement.

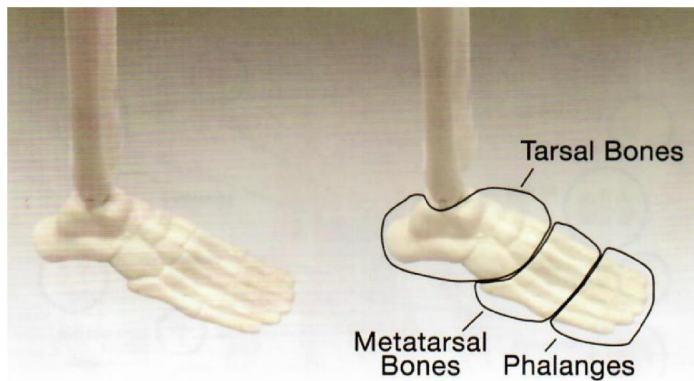


Le fémur est le plus gros os du corps et constitue l'os de la partie supérieure de nos jambes. La rotule est appelée la rotule et nos jambes inférieures sont constituées de deux os appelés le tibia (également appelé tibia) et le péroné.

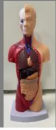le fémur s'attache au bassin au niveau de l'articulation de la hanche.



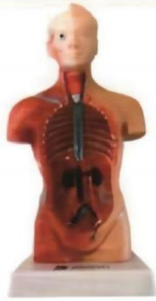Le bassin est divisé en différentes régions portant des noms distincts. Découvrez certaines de ces régions ci-dessus, notamment l'ilion, la crête iliaque, la branche supérieure et inférieure et la symphyse pubienne. Notez que le fémur s'attache au bassin pour former l'os de la hanche. Le sommet du fémur est appelé la tête fémorale et la partie supérieure du fémur est appelée le grand trochanter.



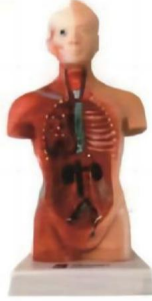Tout comme les mains, les pieds sont constitués de plusieurs os. Les os les plus proches de l'articulation de la cheville sont appelés os du tarse. Viennent ensuite les métatarses, suivis des phalanges. Comme le pouce, le gros orteil n'a que deux phalanges, appelées phalanges proximale et distale. Cependant, les autres orteils ont trois phalanges, appelées phalanges proximale, moyenne et distale.



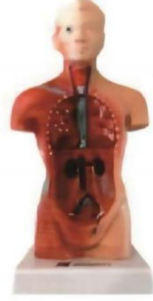1. Lay the Torso Anatomy Model Flat on its Back on a Flat Surface



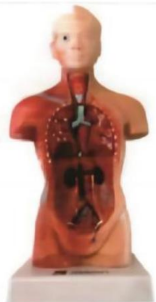2. Add the Posterior(Back)Half of the Right Lung to the Right Chest



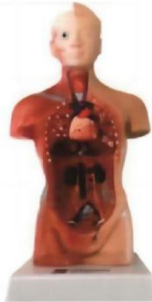3. Add the Posterior(Back)Half of the Left Lung to the Left Chest



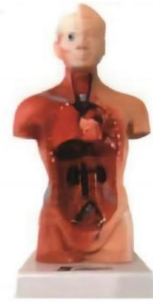4. Add the Trachea / Esophagus / Aorta Piece Between the Lungs



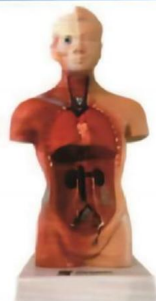5. Next Add The Heart on Top of the Trachea Piece



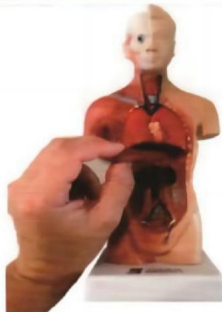6. Add the Anterior(Front) Right Lung to the Right Cheae



7. Add the Anterior (Front) Left Lung to the Left Chest



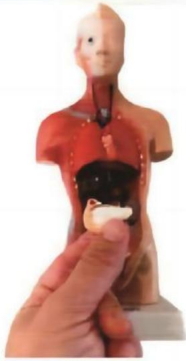8. Add theDiaphragm Piece Right Underneath the Lungs



9. Add the Liver Right Underneath the Diaphragm



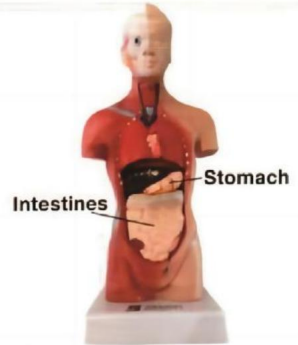10. Add the Pancreas / Duodenum / Spleen to Upper Right Abdomen



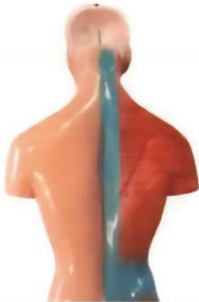10. CONT. Location of Pancreas / Duodenum/Spleen in Abdomen



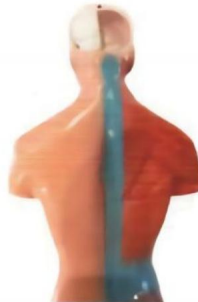11. Add the Intestines and Stomach



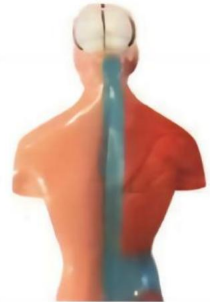12. Face the Torso Model Downward on a Flat Surface



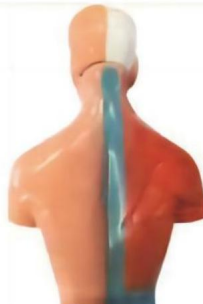13. Add One Half (Hemisphere) of the Brain

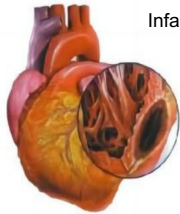
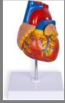
14. Add the Other Half (Hemi-sphere) of the Brain



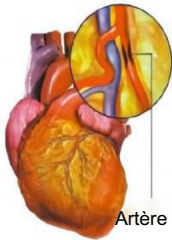
15. Add the Back of the Head





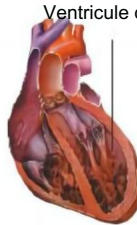Infarctus

Infarctus du myocarde
(Crise cardiaque)



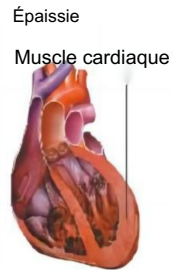
Artère infarctée

Angine de poitrine



Ventricule dilaté

Congestif
Insuffisance cardiaque

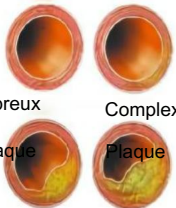


Épaisse

Muscle cardiaque

Gauche
Ventriculaire
Hypertrophie

Strie de graisse normale



Fibreux

Complexe

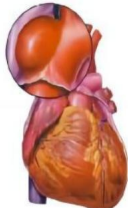Plaque

Plaque

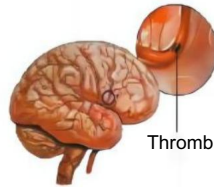
Coronaire

Maladie artérielle

Anévrisme de l'aorte



Anévrisme de l'aorte



Thrombus

Cérébrovasculaire
Accident (AVC)

Anévrisme



Vascularite

1. Oreillette droite	7. Aorte ascendante	13. Aorte descendante
2. Oreillette droite	8. Arc de l'aorte	14. Oreillette gauche
3. Veine cave supérieure	9. Tronc brachiocéphalique	15. Ventricule gauche
4. Veine cave inférieure	10. Carotide commune	16. Artère coronaire droite
5. Ventricule droit	11. Artère sous-clavière	17. Antérieur
6. Tronc pulmonaire	12. Ligament artériel	branche interventriculaire de artère coronaire gauche

18. Branche circonflexe de artère coronaire gauche	23. Sinus coronaire	29. Valve bicuspide (valve mitrale)
19. Grande veine cardiaque	24. Fosse ovale	30. Valve aortique
20. Veine cardiaque moyenne	25. Ouverture de l'artère coronaire sinus	31. Artère pulmonaire gauche
21. Petite veine cardiaque	26. Valve tricuspide	32. Veine pulmonaire gauche
22. Postérieur	27. Valve pulmonaire	33. Artère pulmonaire droite
branche interventriculaire de artère coronaire droite	28. Oreillette gauche	34. Veine pulmonaire droite



1. Lobe frontal

C'est la zone antérieure de chaque hémisphère cérébral et elle répond à la planification, à la résolution de problèmes, aux émotions, ainsi qu'à certaines parties du discours et au mouvement.



2. Lobe pariétal

Il est situé derrière le sillon central, responsable de la perception de la pression tactile, de la température et de la douleur.



3. Cervelet

Il est situé à l'arrière et près du tronc cérébral. Il est principalement responsable des mouvements moteurs, mais aussi partiellement de l'apprentissage, des émotions, de la parole et de l'attention.



4. Corpus striatum Le

groupe de structures également appelé « corps rayé » situé dans

les profondeurs de chaque hémisphère cérébral



5. Ventricule

Ce sont des chambres creuses remplies de liquide céphalo-rachidien qui soutiennent les tissus supérieurs du cerveau.



6. Lobe occipital C'est

la partie arrière du cerveau responsable de la vision



7. Corps calleux Il s'agit

d'une bande épaisse de millions de fibres nerveuses située profondément au centre du cerveau



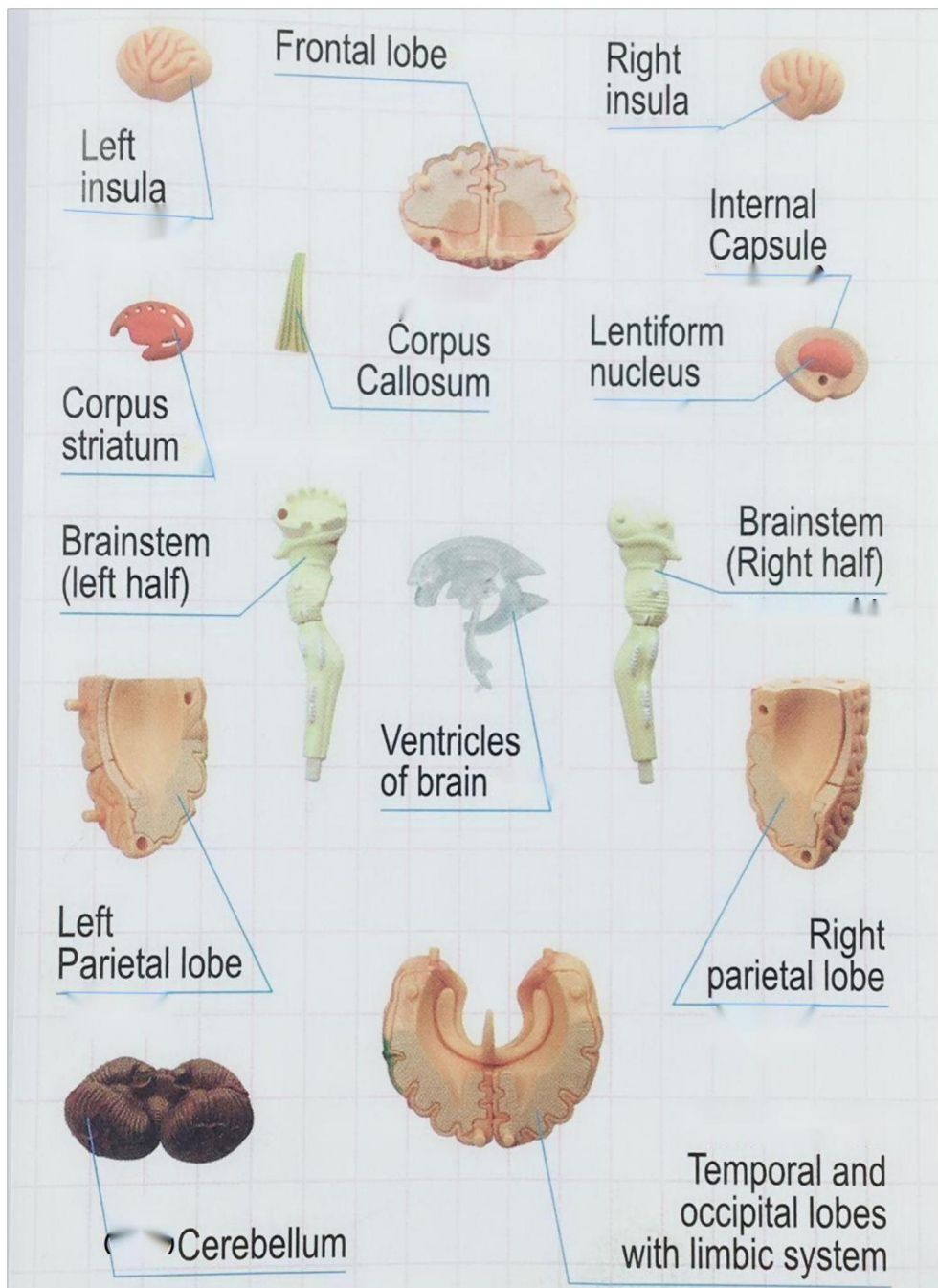
8. L'île

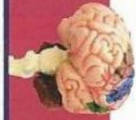Une paire d'insula gauche et droite située profondément dans le cerveau est connue pour être importante pour la reconnaissance du goût



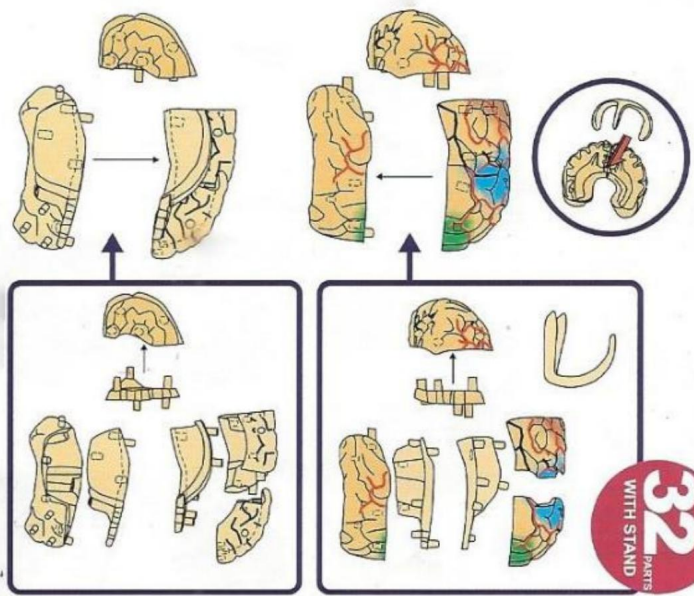
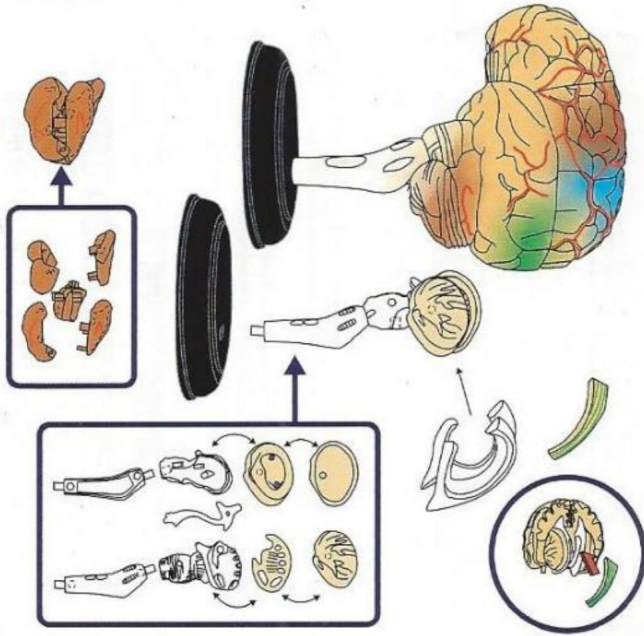
9. Tronc cérébral

C'est une extension inférieure du cerveau et elle est reliée à la moelle épinière. Elle est principalement responsable de la respiration, de la digestion, du rythme cardiaque et du contrôle de la pression artérielle





Human Brain Assembly Guide



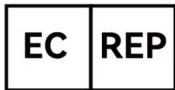32
PARTS
WITH STAND

Manufacturer: Shanghaimuxinmuyeyouxiangongsi

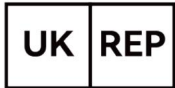Address: Shuangchenglu 803nong11hao1602A-1609shi,
baoshanqu, shanghai 200000 CN.

Imported to AUS: SIHAO PTY LTD. 1 ROKEVA STREET-
EASTWOOD NSW 2122 Australia

Imported to USA: Sanven Technology Ltd. Suite 250, 9166
Anaheim Place, Rancho Cucamonga, CA 91730



E-CrossStu GmbH
Mainzer Landstr.69, 60329 Frankfurt am Main.



YH CONSULTING LIMITED.
C/O YH Consulting Limited Office 147, Centurion House,
London Road, Staines-upon-Thames, Surrey, TW18 4AX

VEVOR®

TOUGH TOOLS, HALF PRICE

Assistance technique et certificat de garantie
électronique www.vevor.com/support

VEVOR[®]

TOUGH TOOLS, HALF PRICE

Technischer Support und E-Garantie-Zertifikat www.vevor.com/support

LEHRMODELLE FÜR DEN MENSCHLICHEN KÖRPER

ERFOLGREICHER BENUTZER

MODELL:LD-3JT

Wir sind weiterhin bestrebt, Ihnen Werkzeuge zu wettbewerbsfähigen Preisen anzubieten.

„Sparen Sie die Hälfte“, „Halber Preis“ oder andere ähnliche Ausdrücke, die wir verwenden, stellen nur eine Schätzung der Ersparnis dar, die Sie beim Kauf bestimmter Werkzeuge bei uns im Vergleich zu den großen Topmarken erzielen können, und decken nicht unbedingt alle von uns angebotenen Werkzeugkategorien ab. Wir möchten Sie freundlich daran erinnern, bei der Bestellung bei uns sorgfältig zu prüfen, ob Sie im Vergleich zu den großen Topmarken tatsächlich die Hälfte sparen.

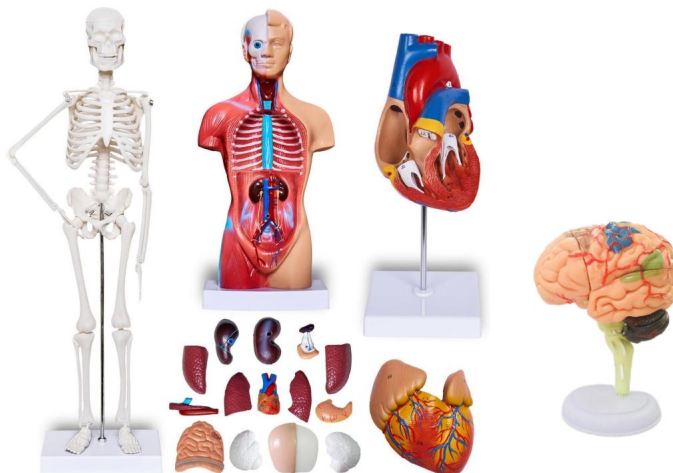VEVOR®

TOUGH TOOLS, HALF PRICE

Lehre über den menschlichen Körper

MODELLE

MODELL:LD-3JT



Brauchen Sie Hilfe? Kontaktieren Sie uns!

Sie haben Fragen zu unseren Produkten? Sie benötigen technischen Support? Dann kontaktieren Sie uns gerne:

Technischer Support und E-Garantie-Zertifikat
www.vevor.com/support

Dies ist die Originalanleitung. Bitte lesen Sie alle Anweisungen sorgfältig durch, bevor Sie das Gerät in Betrieb nehmen. VEVOR behält sich eine klare Auslegung unserer Bedienungsanleitung vor. Das Erscheinungsbild des Produkts richtet sich nach dem Produkt, das Sie erhalten haben. Bitte verzeihen Sie uns, dass wir Sie nicht erneut informieren, wenn es Technologie- oder Software-Updates für unser Produkt gibt.





SICHERHEITSHINWEISE

WARNUNG:

1. Lesen Sie diese Anleitung, bevor Sie das Produkt verwenden. Andernfalls kann es kann zu schweren Verletzungen führen.
2. Nach dem Gebrauch bitte alle Teile zusammenbauen und senkrecht lagern.
3. Vermeiden Sie hohe Temperaturen und direkte Sonneneinstrahlung.
4. Entfernen Sie kleinere Flecken mit einem neutralen Reinigungsmittel. Die Verwendung von Alkohol, Benzol und anderen Substanzen kann das Produkt beschädigen.

BEWAHREN SIE DIESE ANWEISUNGEN AUF

PRODUKTPARAMETER

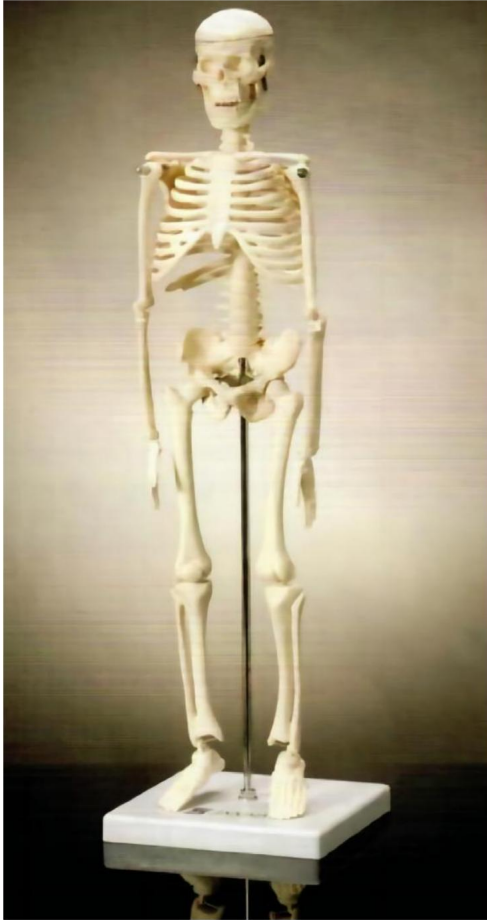Modell	LD-3JT			
				
Beschriftungsmodus	Farbe Beschriftung	/	Digitales	/
Material	aus PVC	aus PVC	aus PVC	aus PVC
Abnehmbare Teile	6	15	2	32

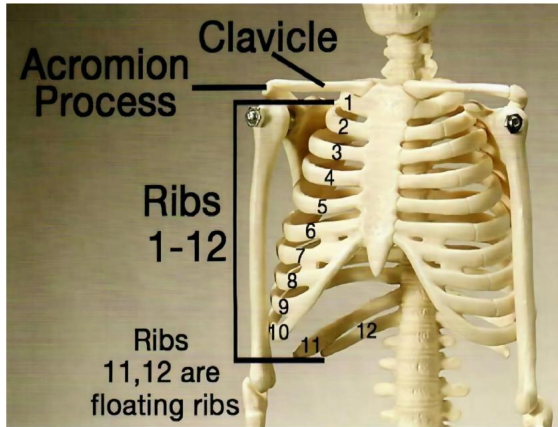
ANWEISUNGEN



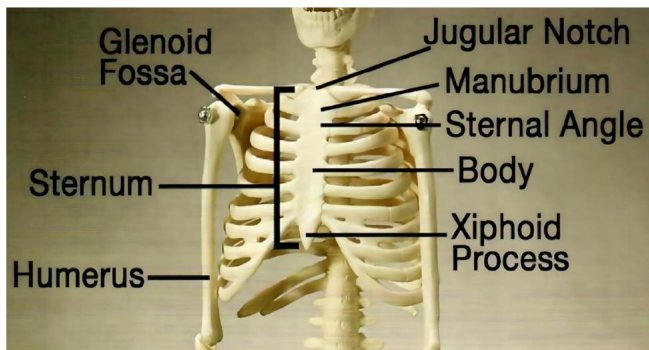
Anatomie des Skeletts

Das Skelett ist eine erstaunliche Struktur, die sowohl Schutz für unsere lebenswichtigen Organe bietet als auch Bewegung ermöglicht. Sehen Sie sich die Abbildungen unten an, um die Identifizierung vieler der wichtigsten Knochen in unserem Körper zu erfahren.

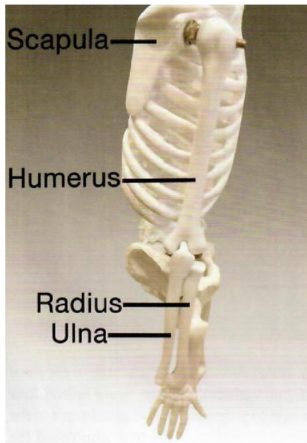




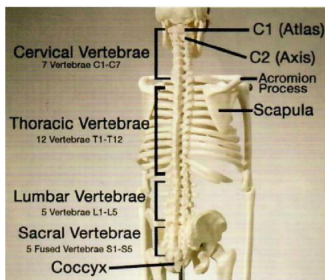
Es gibt 12 Rippen im menschlichen Körper, die mit dem Brustbein in der vorne und die Wirbelsäule hinten (siehe Abbildung Wirbelsäule Unten). Die Rippen 11 und 12 werden schwimmende Rippen genannt, da sie keine eine Befestigung am Brustbein vorne. Beachten Sie die Lage des Schlüsselbeins, das am anderen Ende auch Schulterblattfortsatz genannt wird. Schlüsselbein. Das Schlüsselbein ist an einem Ende mit dem Brustbein und an dem Schulterdach verbunden.



Das Brustbein ist von oben nach unten in drei Teile unterteilt: Manubrium, Corpus und Processus xiphoideus. Die Jugularkerbe ist eine kleine Einbuchtung an der Spitze des Brustbeins, und der Sternalwinkel ist ein kleine Rille zwischen Manubrium und Körper. Der Oberarmknochen ist der Knochen des Oberarms und bildet das Schultergelenk durch Befestigung an der Schulterblatt an der Gelenkpfanne.



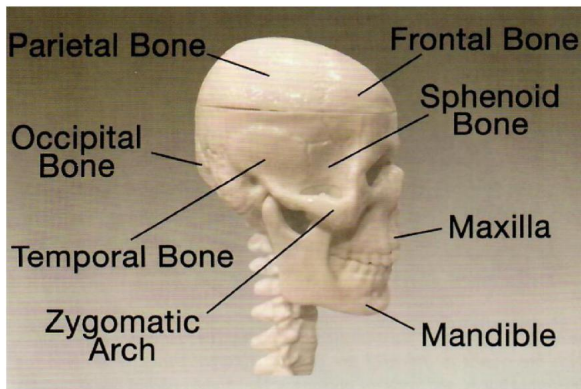
Diese Abbildung zeigt eine Seitenansicht des Oberkörpers, sodass wir die Knochen des Arms sehen können. Der Oberarmknochen ist der Knochen des Oberarms und bildet mit dem Schulterblatt das Schultergelenk. Speiche und Elle sind die Knochen des Unterarms und bilden mit dem Oberarmknochen das Ellenbogengelenk. Sie bilden außerdem mit den Knochen der Hand das Handgelenk.



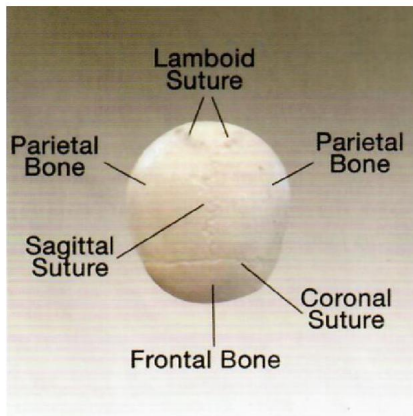
Die Wirbelsäule umfasst die wichtigsten Knochen im Rücken, die das Rückenmark schützen. Die Wirbelsäule besteht aus vier Hauptabschnitten: 7 Halswirbel (nummeriert von C1 bis C7), 12 Brustwirbel (nummeriert von T1 bis T12), 5 Lendenwirbel (nummeriert von L1 bis L5), 5 Kreuzbeinwirbel (nummeriert von S1 bis S5) und schließlich das Steißbein. Der oberste Halswirbel, C1, wird Atlas genannt, während C2 als Axis bekannt ist.

Die 5 Kreuzbeinwirbel (S1 bis S5) sind oft miteinander verschmolzen und bilden das sogenannte Kreuzbein. Beachten Sie auch die Lage des Schulterblattes in unserem Rücken,

das auch als Schulterblatt bezeichnet wird.

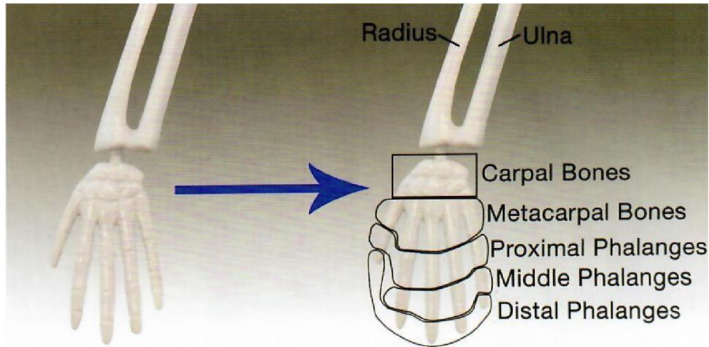


Der menschliche Schädel besteht eigentlich aus mehreren verschiedenen Knochen, von denen viele durch kleine Rillen, sogenannte Nähte, miteinander verbunden sind (siehe nächste Abbildung). Der Unterkiefer ist der Unterkieferknochen, der Oberkiefer ist der Oberkieferknochen und der Jochbogen stellt unsere Wangenknochen dar. Die Scheitelbeine, das Stirnbein, die Keilbeinknochen, die Schläfenbeine und das Hinterhauptbein bilden die Oberseite, die Vorderseite, die Seiten und die Rückseite des Schädels und sind für den Schutz des Gehirns von entscheidender Bedeutung!

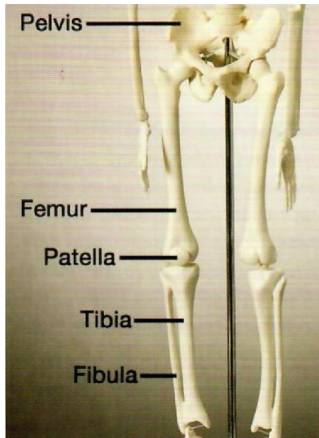


Mit Ausnahme des Unterkiefers sind die Knochen im Schädel durch Nähte miteinander verbunden, die als kleine Rillen zwischen diesen Knochen erscheinen. Diese Nähte werden eigentlich als Gelenke betrachtet. Im Gegensatz zu

Die Nähte der meisten Gelenke im Körper sind unbeweglich. Beachten Sie die Lage einiger der Hauptnähte im Schädel oben.

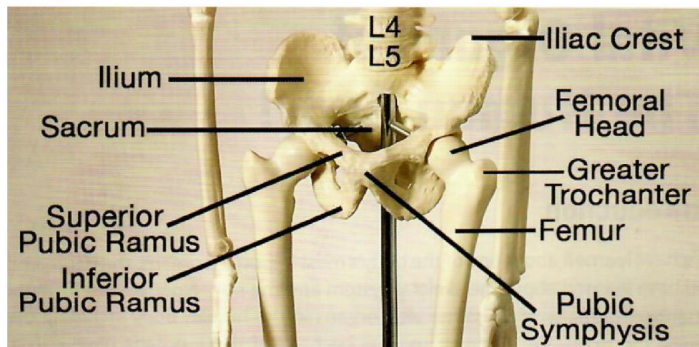


Die Hände bestehen aus mehreren kleinen Knochen. Die ersten Knochen der Hände, die dem Handgelenk am nächsten sind, werden Handwurzelknochen genannt. Als nächstes kommen die Mittelhandknochen und schließlich die Fingerglieder. Der Daumen hat nur zwei Fingerglieder, die als proximale und distale Phalangen bezeichnet werden. Jeder der anderen Finger hat jedoch drei Fingerglieder, die als proximale, mittlere und distale Phalangen bezeichnet werden! Beachten Sie die Position von Radius und Ulna, den beiden Knochen, die unseren Unterarm bilden. Der Radius befindet sich auf derselben Seite unseres Arms wie der Daumen, was eine einfache Möglichkeit ist, sich seine Position zu merken.

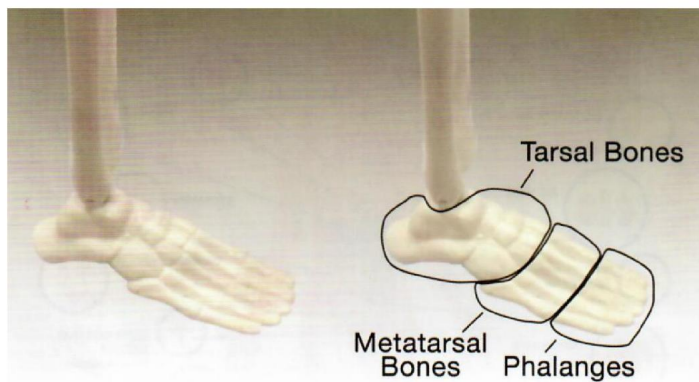


Der Oberschenkelknochen ist der größte Knochen unseres Körpers und bildet den Knochen unserer Oberschenkel. Die Kniescheibe wird Patella genannt und unsere Unterschenkel bestehen aus zwei Knochen, der Tibia (auch Schienbein genannt) und der Fibula. Die

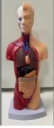Der Oberschenkelknochen ist am Hüftgelenk mit dem Becken verbunden.



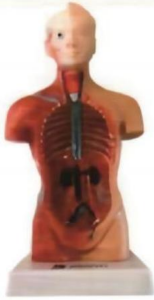Das Becken ist in verschiedene Regionen mit unterschiedlichen Namen unterteilt. Sehen Sie sich einige dieser Regionen oben an, darunter das Becken, die Beckenkamm, den oberen und unteren Ramus und die Schambeinfuge. Beachten Sie, dass der Oberschenkelknochen mit dem Becken verbunden ist und den Hüftknochen bildet. Die Oberseite des Oberschenkelknochens wird als Femurkopf bezeichnet und die Oberseite des Oberschenkelknochens als großer Rollhügel.



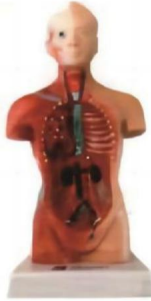Wie die Hände bestehen auch die Füße aus mehreren Knochen. Die Knochen, die dem Sprunggelenk am nächsten sind, werden als Fußwurzelknochen bezeichnet. Als nächstes kommen die Mittelfußknochen, gefolgt von den Fingerknochen. Wie der Daumen hat auch der große Zeh nur zwei Fingerknochen, die als proximale und distale Phalangen bezeichnet werden. Die anderen Zehen haben jedoch drei Fingerknochen, die als proximale, mittlere und distale Phalangen bezeichnet werden.



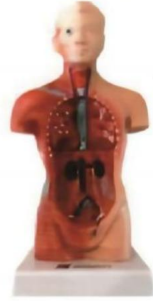1. Lay the Torso Anatomy Model Flat on its Back on a Flat Surface



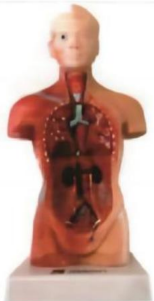2. Add the Posterior(Back)Half of the Right Lung to the Right Chest



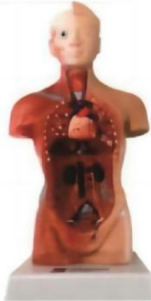3. Add the Posterior(Back)Half of the Left Lung to the Left Chest



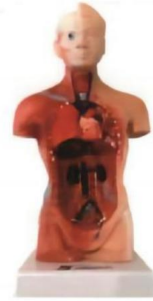4. Add the Trachea / Esophagus / Aorta Piece Between the Lungs



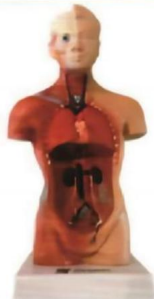5. Next Add The Heart on Top of the Trachea Piece



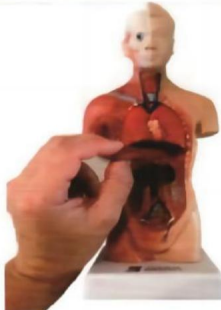6. Add the Anterior(Front) Right Lung to the Right Cheae



7. Add the Anterior (Front) Left Lung to the Left Chest



8. Add the Diaphragm Piece Right Underneath the Lungs



9. Add the Liver Right Underneath the Diaphragm



10. Add the Pancreas / Duodenum / Spleen to Upper Right Abdomen



10. CONT. Location of Pancreas / Duodenum/Spleen in Abdomen



11. Add the Intestines and Stomach



12. Face the Torso Model Downward on a Flat Surface



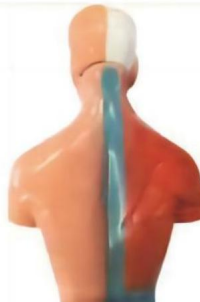13. Add One Half (Hemisphere) of the Brain

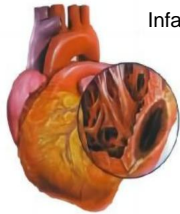
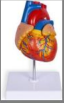
14. Add the Other Half (Hemi-sphere) of the Brain



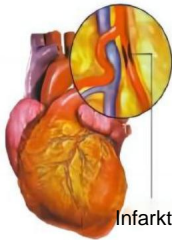15. Add the Back of the Head





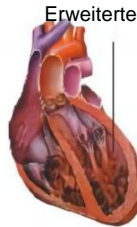Infarkt

Herzinfarkt
(Herzinfarkt)



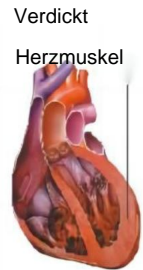Infarktarterie

Angina pectoris



Erweiterter Ventrikel

Kongestive
Herzinsuffizienz

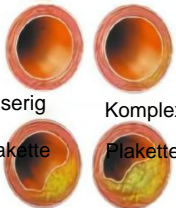

Verdickt

Herzmuskel

Links
Ventrikulär
Hypertrophie

Normale Fettschicht



Faserig

Komplex

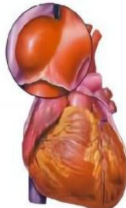Plakette

Plakette

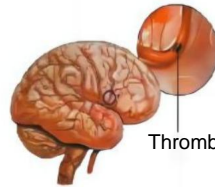
Koronar

Arterienerkrankung

Aortenaneurysma



Aortenaneurysma



Thrombus

Zerebrovaskulär
Unfall (Schlaganfall)

Aneurysma



Vaskulitis

1.Rechter Vorhof	7. Aufsteigende Aorta	13.Absteigende Aorta
2.Rechtes Herzohr	8.Aortenbogen	14.Linke Ohrmuschel
3.Obere Hohlvene	9. Truncus brachiocephalicus	15.Linker Ventrikel
4. Vena cava inferior	10. Gemeinsame Halsschlagader	16.Rechte Koronararterie
5.Rechter Ventrikel	Arterie	17.Vorderseite
6.Pulmonalstamm	11. Arteria subclavia	interventrikulärer Ast
	12. Arterienband	linke Koronararterie

18. Circumflex-Zweig von linke Koronararterie	23. Koronarsinus	29. Bikuspidalklappe (Mitralklappe)
19. Große Herzvene	24. Fossa ovalis	30. Aortenklappe
20. Mittlere Herzvene	25. Eröffnung der Koronararterie Sinus	31. Linke Lungenarterie
21. Kleine Herzvene	26. Trikuspidalklappe	32. Linke Lungenvene
22. Posterior interventrikulärer Ast rechte Koronararterie	27. Pulmonalklappe	33. Rechte Lungenarterie
	28. Linker Vorhof	34. Rechte Lungenvene



1. Frontallappen

Es ist der vordere Bereich jeder Gehirnhälfte und reagiert auf Planung, Problemlösung, Emotionen sowie Teile der Sprache und Bewegung.



2. Parietallappen

Es befindet sich hinter der Zentralfurche und ist für die Wahrnehmung von Berührungsdruk, Temperatur und Schmerz verantwortlich.



3. Kleinhirn

Es befindet sich hinten und in der Nähe des Hirnstamms. Es ist hauptsächlich für motorische Bewegungen verantwortlich, aber auch teilweise für Lernen, Emotionen, Sprechen und Aufmerksamkeit.



4. Corpus striatum Die

Gruppe von Strukturen, die auch als „gestreifter Körper“ bezeichnet wird, befindet sich in

die Tiefen jeder Gehirnhälfte



5. Ventrikel

Dabei handelt es sich um Hohlräume, die mit Gehirn-Rückenmarks-Flüssigkeit gefüllt sind und die oberen Gewebeschichten des Gehirns stützen.



6. Occipitallappen Es

ist der hintere Teil des Großhirns, der für das Sehen verantwortlich ist



7. Corpus Callosum Es ist

ein dickes Band aus Millionen von Nervenfasern, das tief im Zentrum des Gehirns liegt



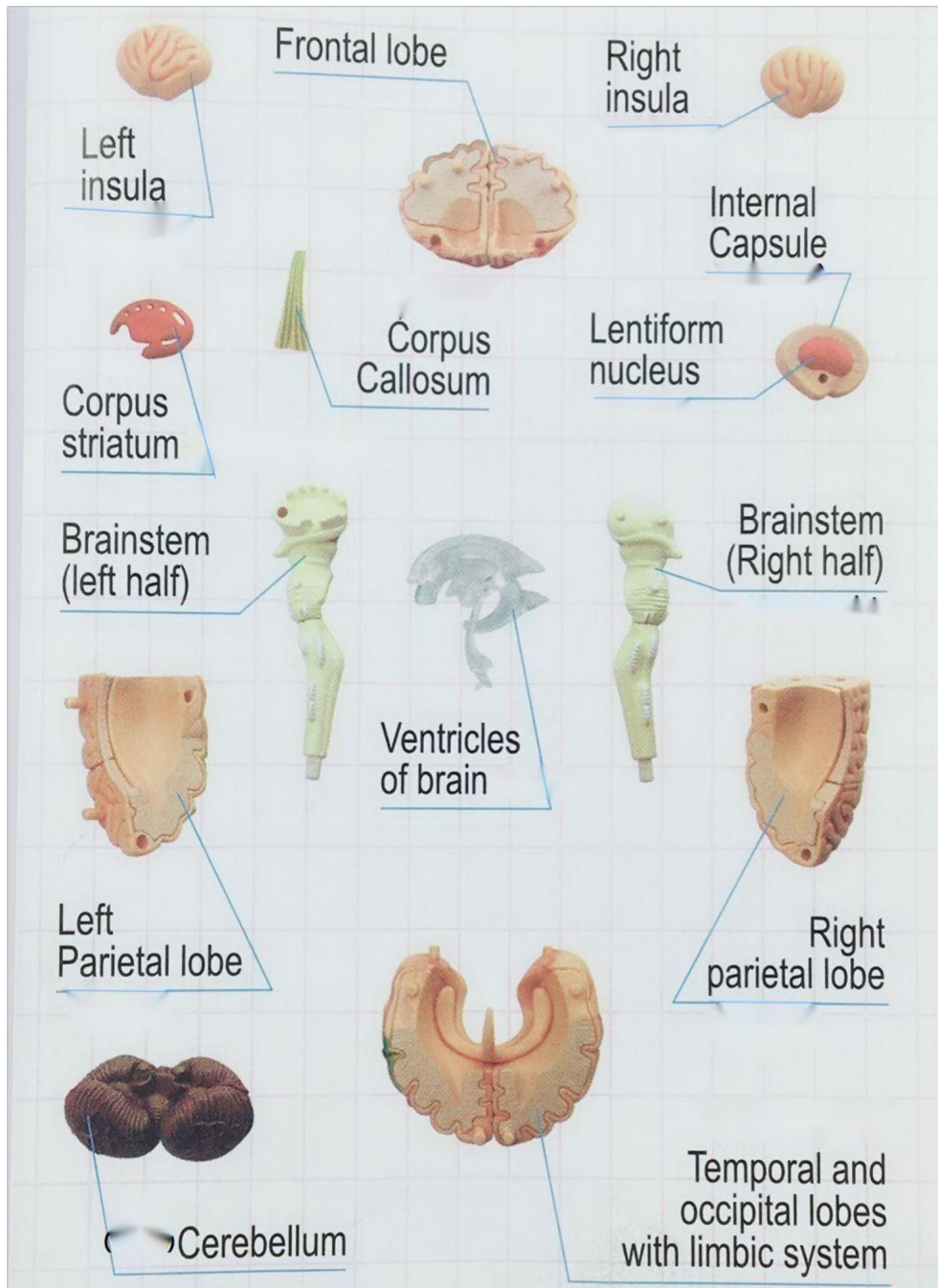
8. Die Insel

Ein Paar linker und rechter Inselrinde, das tief im Gehirn liegt, ist bekanntlich wichtig für die Erkennung von Ekel



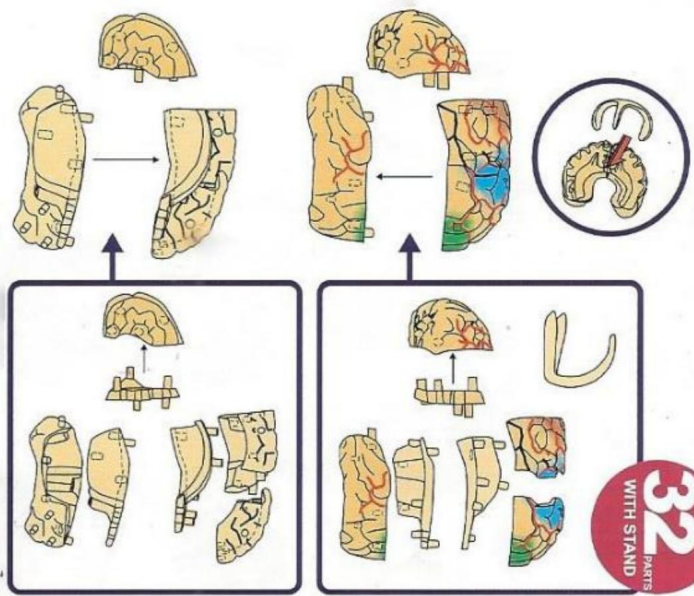
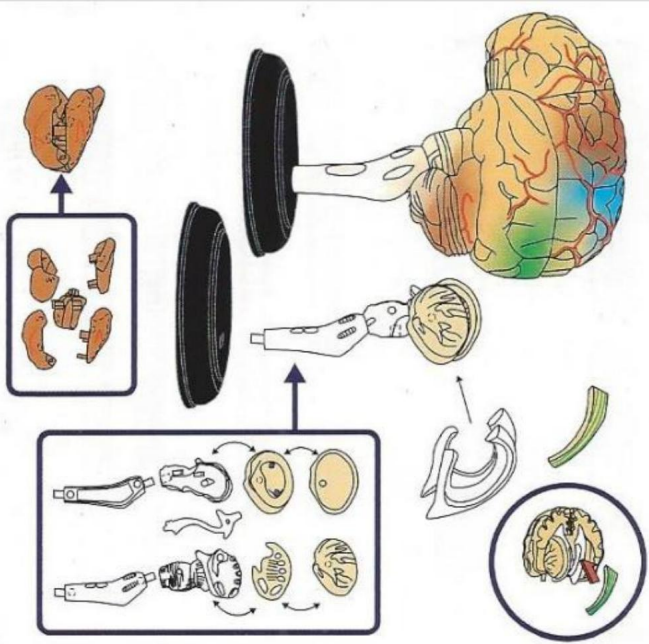
9. Hirnstamm

Es ist eine untere Erweiterung des Gehirns und verbindet sich mit dem Rückenmark. Es ist hauptsächlich für die Atmung, Verdauung, Herzfrequenz und Blutdruckkontrolle verantwortlich





Human Brain Assembly Guide



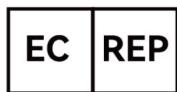32
PARTS
WITH STAND

Manufacturer: Shanghaimuxinmuyeyouxiangongsi

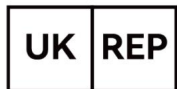Address: Shuangchenglu 803nong11hao1602A-1609shi,
baoshanqu, shanghai 200000 CN.

Imported to AUS: SIHAO PTY LTD. 1 ROKEVA STREET-
EASTWOOD NSW 2122 Australia

Imported to USA: Sanven Technology Ltd. Suite 250, 9166
Anaheim Place, Rancho Cucamonga, CA 91730



E-CrossStu GmbH
Mainzer Landstr.69, 60329 Frankfurt am Main.



YH CONSULTING LIMITED.
C/O YH Consulting Limited Office 147, Centurion House,
London Road, Staines-upon-Thames, Surrey, TW18 4AX

VEVOR[®]

TOUGH TOOLS, HALF PRICE

Technischer Support und E-Garantie-Zertifikat

www.vevor.com/support

VEVOR[®]

TOUGH TOOLS, HALF PRICE

Supporto tecnico e certificato di garanzia elettronica www.vevor.com/support

MODELLI DIDATTICI DEL CORPO UMANO

UTENTE DI SUCCESSO L

MODELLO:LD-3JT

Continuiamo a impegnarci per fornirvi strumenti a prezzi competitivi.

"Risparmia la metà", "Metà prezzo" o qualsiasi altra espressione simile da noi utilizzata rappresenta solo una stima del risparmio che potresti ottenere acquistando determinati utensili con noi rispetto ai principali marchi principali e non significa necessariamente coprire tutte le categorie di utensili da noi offerti. Ti ricordiamo cortesemente di verificare attentamente quando effettui un ordine con noi se stai effettivamente risparmiando la metà rispetto ai principali marchi principali

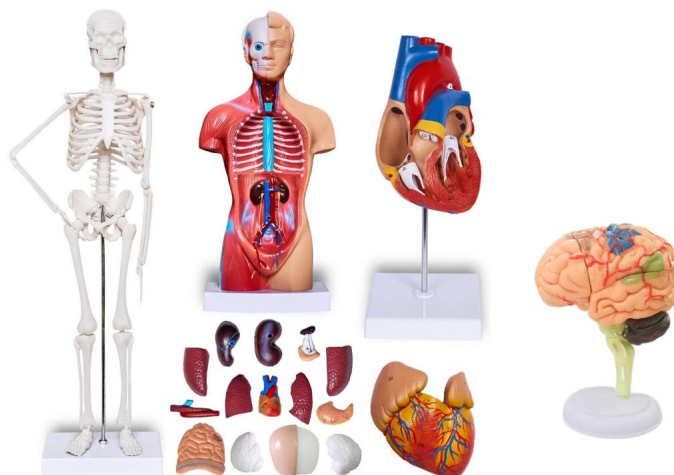VEVOR[®]

TOUGH TOOLS, HALF PRICE

INSEGNAMENTO DEL CORPO UMANO

MODELLI

MODELLO:LD-3JT



HAI BISOGNO DI AIUTO? CONTATTACI!

Hai domande sui prodotti? Hai bisogno di supporto tecnico? Non esitare a contattarci:

**Supporto tecnico e certificato di garanzia
elettronica www.vevor.com/support**

Questa è l'istruzione originale, si prega di leggere attentamente tutte le istruzioni del manuale prima di utilizzare. VEVOR si riserva una chiara interpretazione del nostro manuale utente. L'aspetto del prodotto sarà soggetto al prodotto ricevuto. Vi preghiamo di perdonarci se non vi informeremo di nuovo se ci sono aggiornamenti tecnologici o software sul nostro prodotto.





ISTRUZIONI DI SICUREZZA

AVVERTIMENTO:

1. Leggere queste istruzioni prima di utilizzare questo prodotto. La mancata osservanza di queste istruzioni può provocare lesioni gravi.
2. Dopo l'uso, rimontare tutti i componenti e conservarli in posizione verticale.
3. Evitare le alte temperature e la luce solare diretta.
4. Rimuovere le macchie minori con un detergente neutro. L'uso di alcol, benzene e altre sostanze può danneggiare il prodotto.

SALVA QUESTE ISTRUZIONI

PARAMETRO PRODOTTO

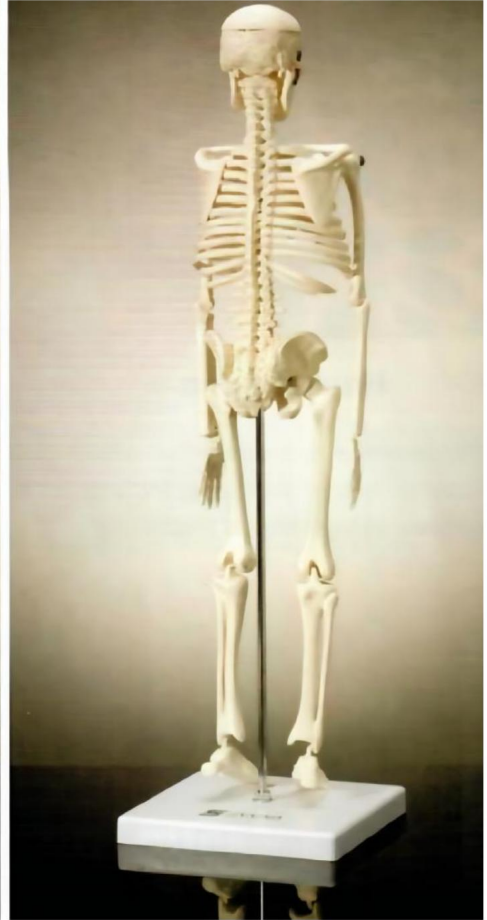Modello	LD-3JT			
				
Modalità di etichettatura	Colore Etichettatura	/	Digitale	/
Materiale	PVC	PVC	PVC	PVC
Parti rimovibili	6	15	2	32

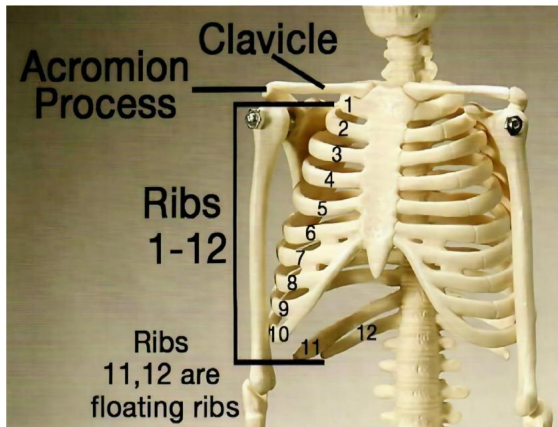
ISTRUZIONI



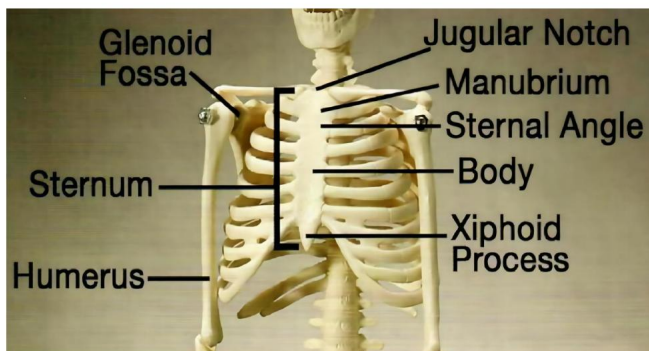
Anatomia

scheletrica Lo scheletro ha una struttura incredibile che fornisce sia protezione per i nostri organi vitali sia consente il movimento. Guarda le figure sottostanti per imparare l'identificazione di molte delle ossa principali del nostro corpo

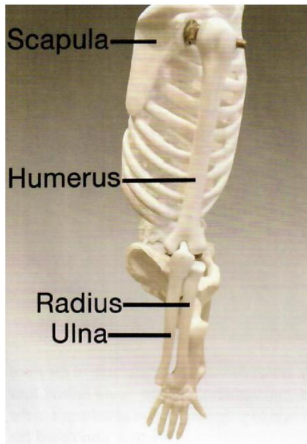




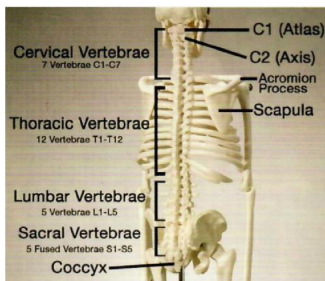
Ci sono 12 costole nel corpo umano, che si collegano allo sterno nella anteriore e la colonna vertebrale nella parte posteriore (vedere la figura della colonna vertebrale Sotto). Le costole 11 e 12 sono chiamate costole galleggianti perché non hanno un attacco allo sterno nella parte anteriore. Notare la posizione della clavicola, che è anche chiamata processo della scapola all'altra estremità. clavicola. La clavicola si attacca allo sterno ad un'estremità e all'acromion



Lo sterno o sterno è diviso in tre pezzi dall'alto verso il basso, chiamati manubrio, corpo e processo xifoideo. L'incisura giugulare è una piccola rientranza nella parte superiore dello sterno e l'angolo sternale è un piccolo solco tra il manubrio e il corpo. L'omero è il osso della parte superiore del braccio e forma l'articolazione della spalla attaccandosi all' scapola nella fossa glenoidea.



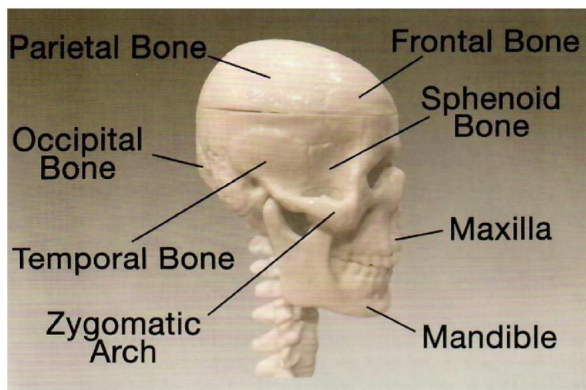
Questa figura mostra una vista laterale della parte superiore del corpo in modo che possiamo vedere le ossa del braccio. L'omero è l'osso della parte superiore del braccio e si attacca alla scapola per formare l'articolazione della spalla. Il radio e l'ulna sono le ossa dell'avambraccio e si attaccano all'omero per formare l'articolazione del gomito. Si attaccano anche alle ossa della mano per formare l'articolazione del polso.



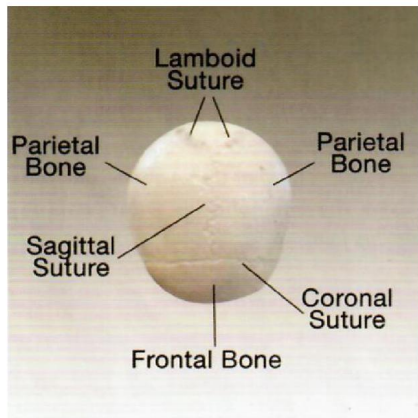
La colonna vertebrale comprende le ossa principali della schiena che proteggono il midollo spinale. Ci sono quattro divisioni principali della colonna vertebrale, tra cui 7 vertebre cervicali (numerate da C1 a C7), 12 vertebre toraciche (numerate da T1 a T12), 5 vertebre lombari (numerate da L1 a L5), 5 vertebre sacrali (numerate da S1 a S5) e infine il coccige sul coccige. La vertebra cervicale superiore, C1, è chiamata Atlante, mentre C2 è nota come Epistrofeo.

Le 5 vertebre sacrali (da S1 a S5) sono spesso fuse insieme per formare ciò che è noto come sacro. Nota anche la posizione della scapola nella nostra schiena,

che è anche conosciuta come scapola.

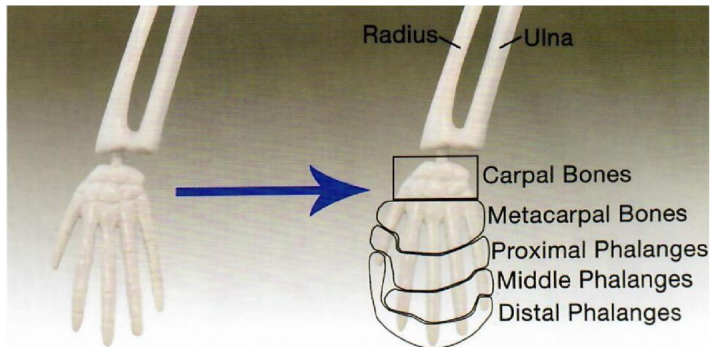


Il cranio umano è in realtà formato da diverse ossa, molte delle quali sono unite tra loro tramite piccole scanalature note come suture (vedi figura successiva). La mandibola è l'osso della mascella inferiore, la mascella superiore è l'osso della mascella superiore e l'arco zigomatico rappresenta gli zigomi. Le ossa parietali, l'osso frontale, lo sfenoide, le ossa temporali e l'osso occipitale costituiscono la parte superiore, anteriore, laterale e posteriore del cranio e sono fondamentali per proteggere il cervello!

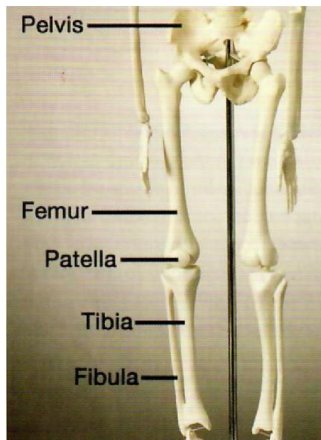


Ad eccezione della mandibola, le ossa del cranio sono unite tra loro tramite suture, che appaiono come piccole scanalature tra queste ossa. Queste suture sono in realtà considerate articolazioni. Tuttavia, a differenza

nella maggior parte delle articolazioni del corpo, le suture sono immobili. Notare la posizione di alcune delle suture principali nel cranio sopra.

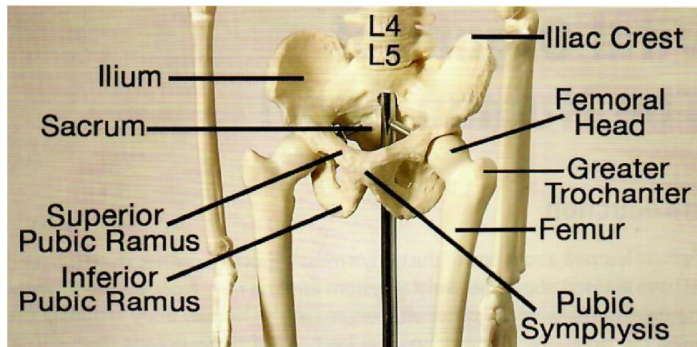


Le mani sono formate da più piccole ossa. Le prime ossa delle mani che sono più vicine al polso sono chiamate ossa carpali. Poi vengono le ossa metacarpali e infine le falangi. Il pollice ha solo due falangi chiamate falangi prossimale e distale. Tuttavia, ciascuna delle altre dita ha tre falangi, chiamate falangi prossimale, media e distale! Nota la posizione del radio e dell'ulna, che sono le due ossa che formano il nostro avambraccio. Il radio è sullo stesso lato del nostro braccio del pollice, il che è un modo semplice per ricordarne la posizione.

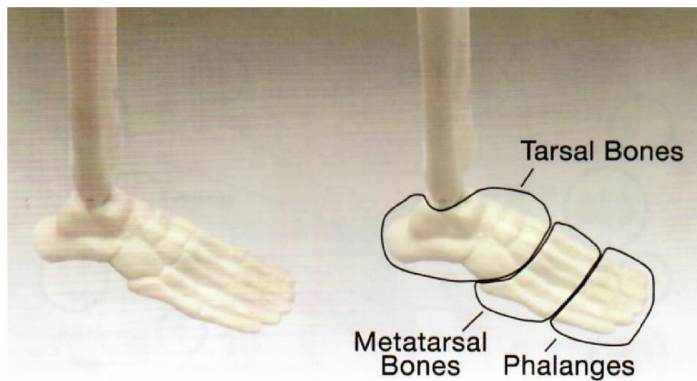


Il femore è l'osso più grande del corpo ed è l'osso della parte superiore delle gambe. La rotula è chiamata rotula e le nostre gambe sono formate da due ossa note come tibia (nota anche come stinco) e perone.

il femore si collega al bacino tramite l'articolazione dell'anca.



Il bacino è diviso in diverse regioni con nomi distinti. Dai un'occhiata ad alcune di queste regioni sopra, tra cui l'ileo, la cresta iliaca, il ramo superiore e inferiore e la sinfisi pubica. Nota che il femore si attacca al bacino per formare l'osso dell'anca. La parte superiore del femore è chiamata testa femorale e il lato superiore del femore è chiamato grande trocantere.



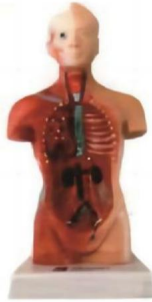Come le mani, anche i piedi sono composti da più ossa. Le ossa più vicine all'articolazione della caviglia sono note come ossa tarsali. Poi vengono i metatarsi, seguiti dalle falangi. Come il pollice, l'alluce ha solo due falangi chiamate falangi prossimale e distale. Tuttavia, le altre dita hanno tre falangi chiamate falangi prossimale, media e distale.



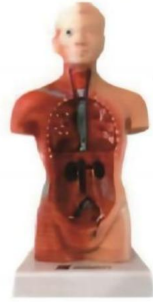1. Lay the Torso Anatomy Model Flat on its Back on a Flat Surface



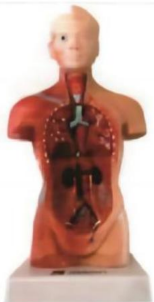2. Add the Posterior(Back)Half of the Right Lung to the Right Chest



3. Add the Posterior(Back)Half of the Left Lung to the Left Chest



4. Add the Trachea / Esophagus / Aorta Piece Between the Lungs



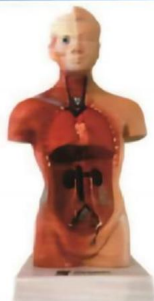5. Next Add The Heart on Top of the Trachea Piece



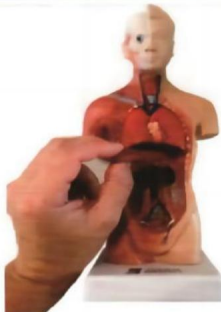6. Add the Anterior(Front) Right Lung to the Right Cheae



7. Add the Anterior (Front) Left Lung to the Left Chest



8. Add the Diaphragm Piece Right Underneath the Lungs



9. Add the Liver Right Underneath the Diaphragm



10. Add the Pancreas / Duodenum / Spleen to Upper Right Abdomen



10. CONT. Location of Pancreas / Duodenum/Spleen in Abdomen



11. Add the Intestines and Stomach



12. Face the Torso Model Downward on a Flat Surface



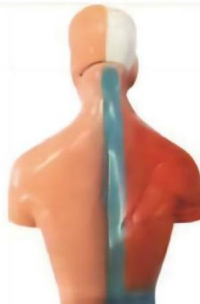13. Add One Half (Hemisphere) of the Brain

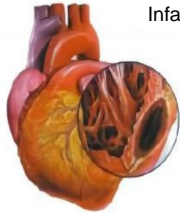


14. Add the Other Half (Hemi-sphere) of the Brain



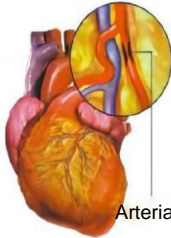
15. Add the Back of the Head





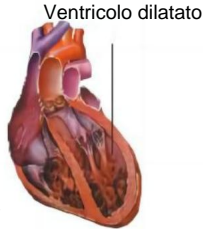Infarto

Infarto miocardico
(Attacco di cuore)



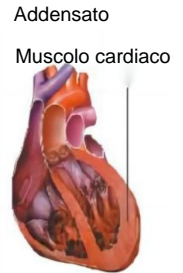Arteria infartuata

Angina pectoris



Ventricolo dilatato

Congestizia
Insufficienza cardiaca

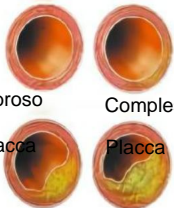

Addensato

Muscolo cardiaco

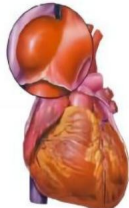Sinistra
Ventricolare
Ipertrofia

Striscia di grasso normale



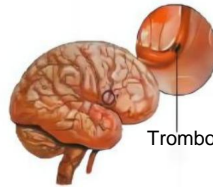
Fibroso Complesso
Placca Placca

Coronaria
Malattia delle arterie



Aneurisma aortico

Aneurisma aortico



Trombo

Cerebrovascolare
Incidente (ictus)



Aneurisma

Vasculite

1. Atrio destro	2. Auricola destra	3. Vena cava superiore	4. inferior vena cava	5. Ventricolo destro	6. Tronco polmonare	7. Aorta ascendente	8. Arco dell'aorta	9. Tronco brachiocefalico	10. Carotide comune	arteria	11. Arteria succlavia	12. Legamento arterioso	13. Aorta discendente	14. Auricola sinistra	15. Ventricolo sinistro	16. Arteria coronaria destra	17. Precedente ramo interventricolare di	arteria coronaria sinistra
-----------------	--------------------	------------------------	-----------------------	----------------------	---------------------	---------------------	--------------------	---------------------------	---------------------	---------	-----------------------	-------------------------	-----------------------	-----------------------	-------------------------	------------------------------	--	----------------------------

18. Ramo circonflesso di arteria coronaria sinistra	23. Seno coronario	29. Valvola bicuspidale (valvola mitrale)
19. Grande vena cardiaca	24. Fossa ovalis	30. Valvola aortica
20. Vena cardiaca media	25. Apertura delle coronarie seno	31. Arteria polmonare sinistra
21. Piccola vena cardiaca	26. Valvola tricuspide	32. Vena polmonare sinistra
22. Posterior ramo interventricolare di arteria coronaria destra	27. Valvola polmonare	33. Arteria polmonare destra
	28. Atrio sinistro	34. Vena polmonare destra



1. Lobo frontale

È la zona anteriore di ciascun emisfero cerebrale e risponde alla pianificazione, alla risoluzione dei problemi, alle emozioni, ma anche ad alcune parti del linguaggio e al movimento.



2. Lobo parietale

Si trova dietro il solco centrale ed è responsabile della percezione della pressione tattile, della temperatura e del dolore.



3. Cervelletto

Si trova nella parte posteriore e vicino al tronco encefalico. È responsabile principalmente dei movimenti motori, ma anche in parte dell'apprendimento, delle emozioni, del linguaggio e dell'attenzione.



4. Corpo striato Il gruppo

di strutture che viene anche chiamato "corpo striato" situato nel

le profondità di ogni emisfero cerebrale



5. Ventricolo

Si tratta di camere cave riempite di liquido cerebrospinale che sostengono i tessuti superiori del cervello



6. Lobo occipitale

È la parte posteriore del cervello responsabile della vista



7. Corpo calloso È una spessa

fascia di milioni di fibre nervose situate in profondità nel centro del cervello



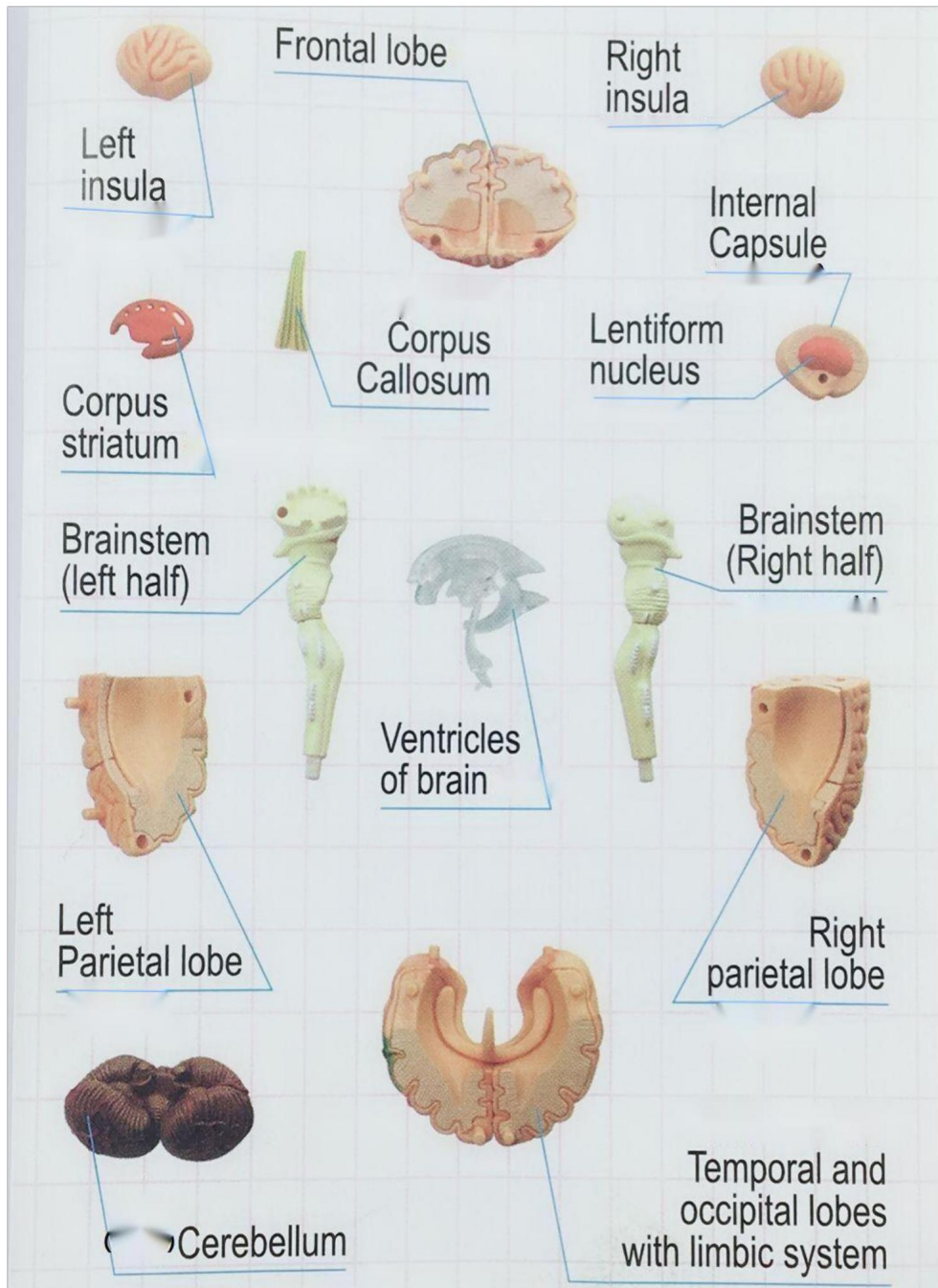
8. L'isola

Una coppia di insule sinistra e destra che si trova in profondità nel cervello, è nota per essere importante per il riconoscimento del disgusto



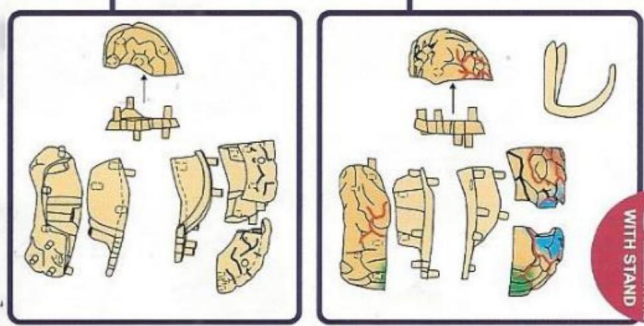
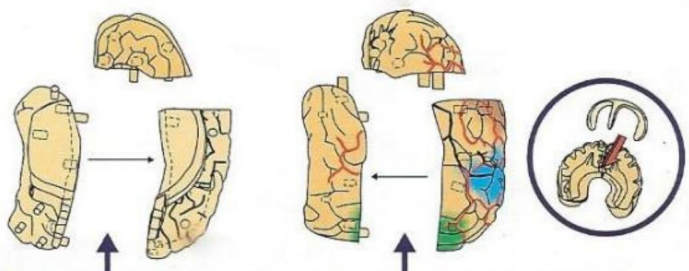
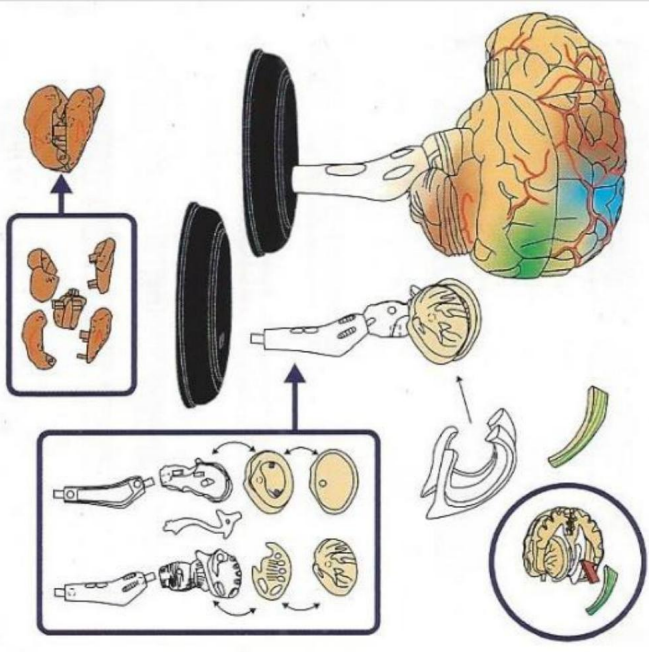
9. Tronco encefalico

È un'estensione inferiore del cervello e si collega al midollo spinale. È principalmente responsabile della respirazione, della digestione, della frequenza cardiaca e del controllo della pressione sanguigna.





Human Brain Assembly Guide



32
PARTS
WITH STAND

Manufacturer: Shanghaimuxinmuyeyouxiangongsi

Address: Shuangchenglu 803nong11hao1602A-1609shi,
baoshanqu, shanghai 200000 CN.

Imported to AUS: SIHAO PTY LTD. 1 ROKEVA STREET-
EASTWOOD NSW 2122 Australia

Imported to USA: Sanven Technology Ltd. Suite 250, 9166
Anaheim Place, Rancho Cucamonga, CA 91730



E-CrossStu GmbH
Mainzer Landstr.69, 60329 Frankfurt am Main.



YH CONSULTING LIMITED.
C/O YH Consulting Limited Office 147, Centurion House,
London Road, Staines-upon-Thames, Surrey, TW18 4AX

VEVOR®

TOUGH TOOLS, HALF PRICE

**Supporto tecnico e certificato di garanzia
elettronica www.vevor.com/support**

VEVOR[®]

TOUGH TOOLS, HALF PRICE

Soporte técnico y certificado de garantía electrónica www.vevor.com/support

MODELOS DE ENSEÑANZA DEL CUERPO HUMANO

USUARIO EXITOSO yo

MODELO:LD-3JT

Seguimos comprometidos a brindarle herramientas a precios competitivos.

"Ahorre la mitad", "mitad de precio" o cualquier otra expresión similar que utilicemos solo representa una estimación del ahorro que podría obtener al comprar ciertas herramientas con nosotros en comparación con las principales marcas y no necesariamente significa que cubra todas las categorías de herramientas que ofrecemos. Le recordamos que, al realizar un pedido con nosotros, verifique cuidadosamente si realmente está ahorrando la mitad en comparación con las principales marcas.

VEVOR[®]

TOUGH TOOLS, HALF PRICE

ENSEÑANZA DEL CUERPO HUMANO
MODELOS

MODELO:LD-3JT



¿NECESITA AYUDA? ¡CONTÁCTENOS!

¿Tiene preguntas sobre el producto? ¿Necesita asistencia técnica? No dude en ponerse en contacto con nosotros:

Soporte técnico y certificado de garantía
electrónica www.vevor.com/support

Estas son las instrucciones originales, lea atentamente todas las instrucciones del manual antes de utilizar el producto. VEVOR se reserva una interpretación clara de nuestro manual de usuario. La apariencia del producto estará sujeta al producto que recibió. Perdónenos por no informarle nuevamente si hay actualizaciones de tecnología o software en nuestro producto.





INSTRUCCIONES DE SEGURIDAD

ADVERTENCIA:

1. Lea estas instrucciones antes de utilizar este producto. El incumplimiento de estas instrucciones puede provocar daños. provocar lesiones graves.
2. Después del uso, vuelva a ensamblar todas las piezas y manténgalas en posición vertical.
3. Evite las altas temperaturas y la luz solar directa.
4. Elimine las manchas menores con detergente neutro. El uso de alcohol, benceno y otras sustancias puede dañar el producto.

GUARDE ESTAS INSTRUCCIONES

PARÁMETRO DEL PRODUCTO

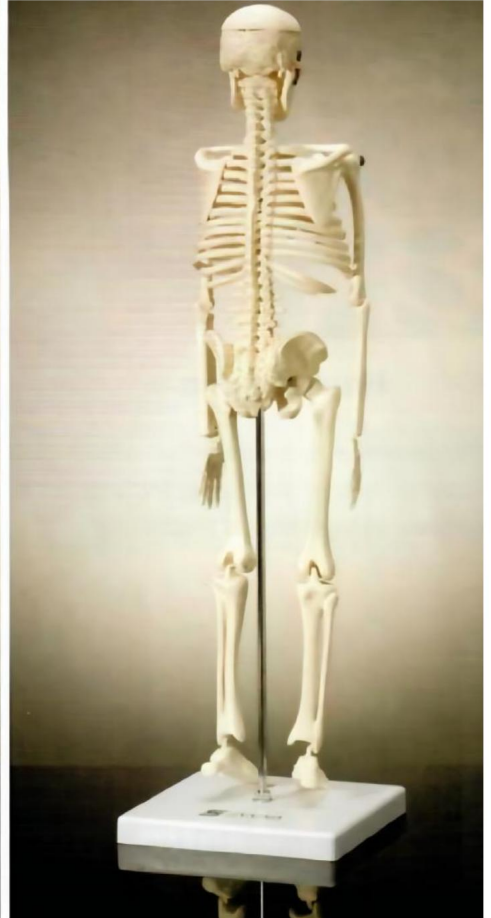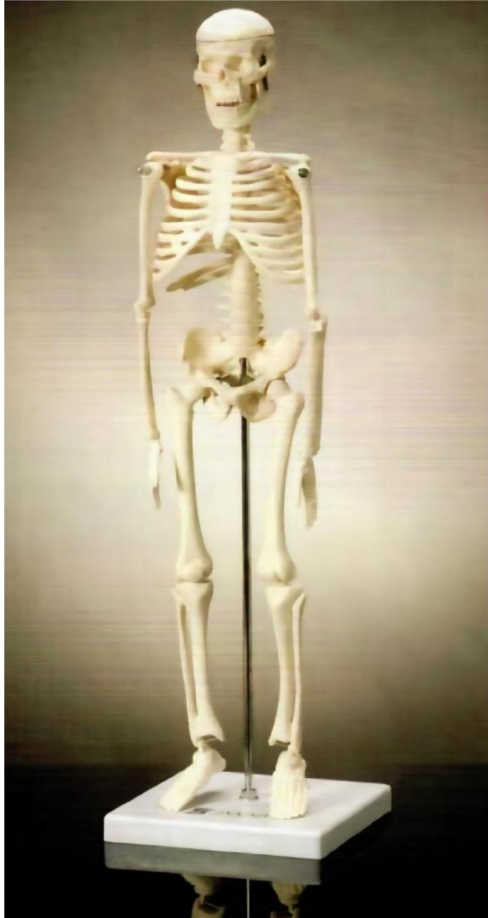Modelo	LD-3JT			
				
Modo de etiquetado	Color Etiquetado	/	Digital	/
Material	<small>CLORURO DE POLIPLÁSTICO</small>	<small>CLORURO DE POLIPLÁSTICO</small>	<small>CLORURO DE POLIPLÁSTICO</small>	<small>CLORURO DE POLIPLÁSTICO</small>
Piezas desmontables	6	15	2	32

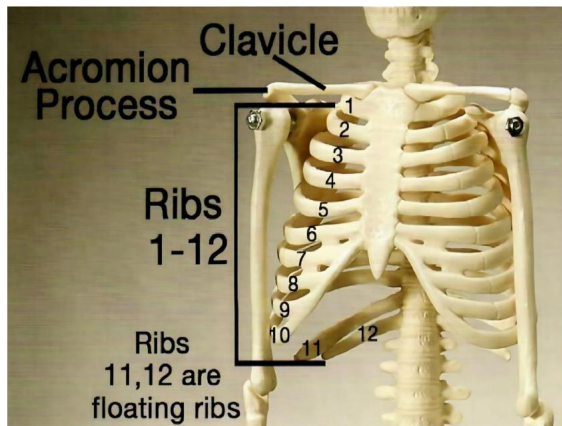
INSTRUCCIONES



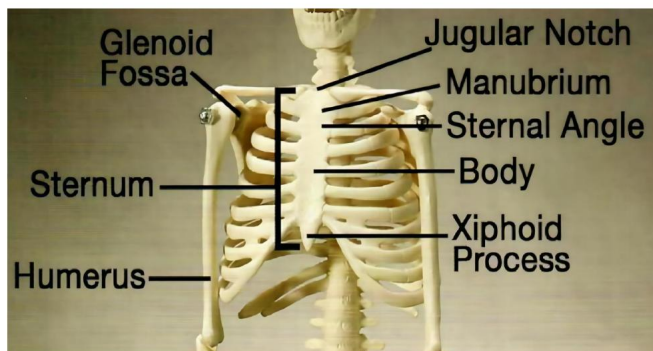
Anatomía del

esqueleto El esqueleto tiene una estructura sorprendente que brinda protección a nuestros órganos vitales y permite el movimiento. Observa las figuras a continuación para conocer las identificaciones de muchos de los huesos principales de nuestro cuerpo.

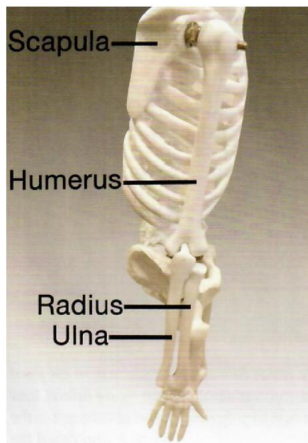




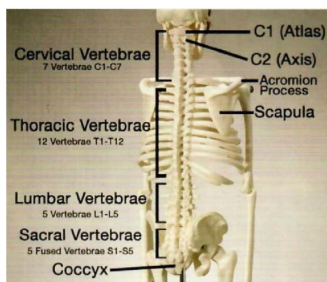
Hay 12 costillas en el cuerpo humano, que se conectan al esternón en el delante y la columna vertebral en la parte posterior (ver Figura de la Columna Vertebral Abajo). Las costillas 11 y 12 se denominan costillas flotantes porque no tienen una inserción en el esternón en la parte delantera. Nótese la ubicación de la clavícula, que también se llama proceso de la escápula en el otro extremo. La clavícula se une al esternón en un extremo y al acromion.



El esternón o hueso del pecho se divide en tres partes de arriba a abajo, llamadas manubrio, cuerpo y apófisis xifoides. La escotadura yugular es una pequeña hendidura en la parte superior del esternón, y el ángulo esternal es un pequeño surco entre el manubrio y el cuerpo. El húmero es el Hueso del brazo superior y forma la articulación del hombro al unirse al escápula en la fosa glenoidea.



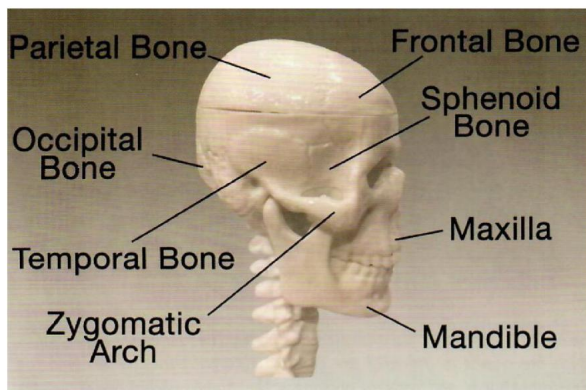
Esta figura muestra una vista lateral de la parte superior del cuerpo para que podamos ver los huesos del brazo. El húmero es el hueso de la parte superior del brazo y se une a la escápula para formar la articulación del hombro. El radio y el cúbito son los huesos del antebrazo y se unen al húmero para formar la articulación del codo. También se unen a los huesos de la mano para formar la articulación de la muñeca.



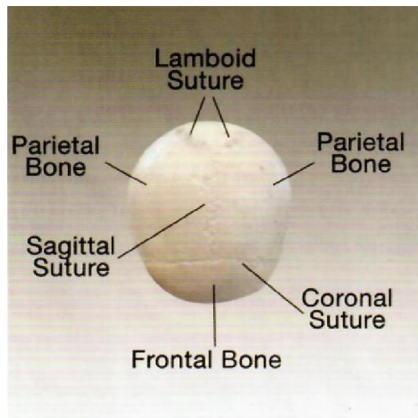
La columna vertebral incluye los huesos principales de la espalda que protegen la médula espinal. Hay cuatro divisiones principales de la columna vertebral: 7 vértebras cervicales (numeradas de C1 a C7), 12 vértebras torácicas (numeradas de T1 a T12), 5 vértebras lumbares (numeradas de L1 a L5), 5 vértebras sacras (numeradas de S1 a S5) y, por último, el cóccix. La vértebra cervical superior, C1, se llama Atlas, mientras que la C2 se conoce como Axis.

Las 5 vértebras sacras (S1 a S5) suelen estar fusionadas para formar lo que se conoce como sacro. Observe también la ubicación de la escápula en nuestra espalda,

que también se conoce como omóplato.

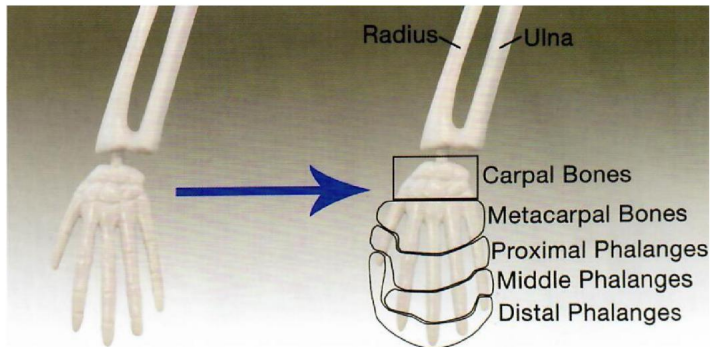


El cráneo humano está formado por varios huesos diferentes, muchos de los cuales están unidos entre sí a través de pequeñas ranuras conocidas como suturas (ver la siguiente figura). La mandíbula es el hueso maxilar inferior, el maxilar superior es el maxilar superior y el arco cigomático representa los pómulos. Los huesos parietales, el hueso frontal, los huesos esfenoides, los huesos temporales y el hueso occipital forman la parte superior, frontal, lateral y posterior del cráneo y son fundamentales para proteger el cerebro.

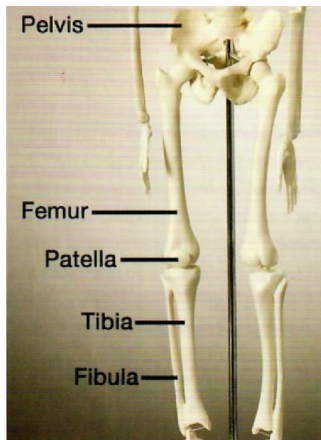


Con excepción de la mandíbula, los huesos del cráneo están unidos entre sí a través de suturas, que aparecen como pequeños surcos entre estos huesos. Estas suturas en realidad se consideran articulaciones. Sin embargo, a diferencia de

En la mayoría de las articulaciones del cuerpo, las suturas son inamovibles. Observe la ubicación de algunas de las suturas principales en el cráneo arriba.

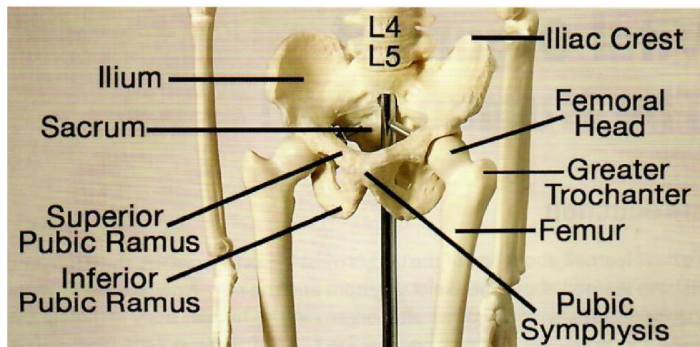


Las manos están formadas por varios huesos pequeños. Los primeros huesos de las manos, que están más cerca de la muñeca, se llaman huesos del carpo. A continuación vienen los huesos metacarpianos y, por último, las falanges. El pulgar solo tiene dos falanges llamadas falanges proximal y distal. Sin embargo, cada uno de los otros dedos tiene tres falanges, llamadas falanges proximal, media y distal. Fíjese en la ubicación del radio y el cúbito, que son los dos huesos que forman nuestro antebrazo. El radio está en el mismo lado de nuestro brazo que el pulgar, lo que es una forma fácil de recordar su ubicación.



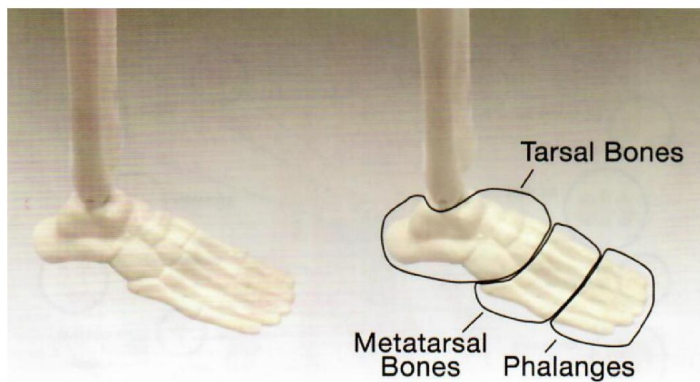
El fémur es el hueso más grande del cuerpo y es el hueso de la parte superior de nuestras piernas. La rótula se llama patela y la parte inferior de nuestras piernas está formada por dos huesos conocidos como tibia (también conocida como espinilla) y peroné.

El fémur se une a la pelvis en la articulación de la cadera.



La pelvis se divide en diferentes regiones con nombres distintos. Vea algunas de estas regiones arriba, entre ellas el íleon, la cresta ilíaca, las ramas superior e inferior y la sínfisis púbica.

Observe que el fémur se une a la pelvis para formar el hueso de la cadera. La parte superior del fémur se llama cabeza femoral y el lado superior del fémur se llama trocánter mayor.



Al igual que las manos, los pies también están formados por varios huesos. Los huesos que están más cerca de la articulación del tobillo se conocen como huesos del tarso. A continuación vienen los metatarsianos, seguidos de las falanges. Al igual que el pulgar, el dedo gordo del pie solo tiene dos falanges llamadas falanges proximal y distal. Sin embargo, los otros dedos tienen tres falanges llamadas falanges proximal, media y distal.



1. Lay the Torso Anatomy Model Flat on its Back on a Flat Surface



2. Add the Posterior(Back)Half of the Right Lung to the Right Chest



3. Add the Posterior(Back)Half of the Left Lung to the Left Chest



4. Add the Trachea / Esophagus / Aorta Piece Between the Lungs



5. Next Add The Heart on Top of the Trachea Piece



6. Add the Anterior(Front) Right Lung to the Right Cheae



7. Add the Anterior (Front) Left Lung to the Left Chest



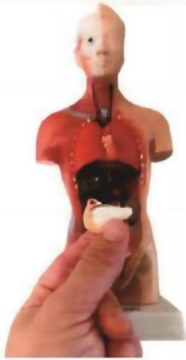8. Add the Diaphragm Piece Right Underneath the Lungs



9. Add the Liver Right Underneath the Diaphragm



10. Add the Pancreas / Duodenum / Spleen to Upper Right Abdomen



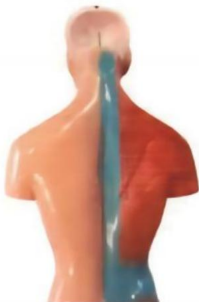10. CONT. Location of Pancreas / Duodenum/Spleen in Abdomen



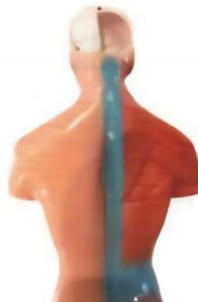11. Add the Intestines and Stomach



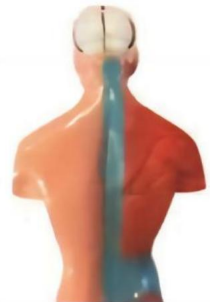12. Face the Torso Model Downward on a Flat Surface



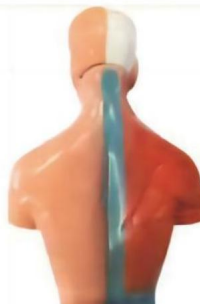13. Add One Half (Hemisphere) of the Brain

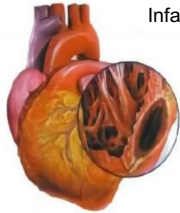


14. Add the Other Half (Hemi-sphere) of the Brain



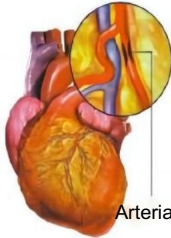
15. Add the Back of the Head





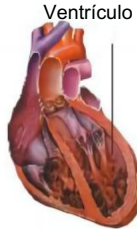Infarto

Infarto de miocardio
(Infarto de miocardio)



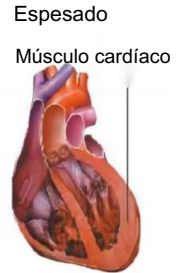Arteria infartada

Angina de pecho



Ventrículo dilatado

Congestivo
Insuficiencia cardiaca

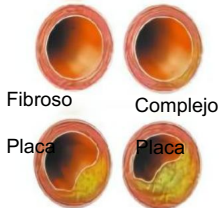


Espesado

Músculo cardíaco

Izquierda
Ventricular
Hipertrofia

Racha de grasa normal



Fibroso

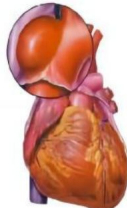Complejo

Placa

Placa

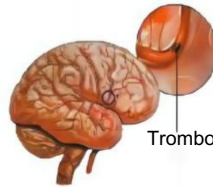
Coronario

Enfermedad de las arterias



Aneurisma aórtico

Aneurisma aórtico



Trombo

Cerebrovascular
Accidente (derrame cerebral)

Aneurisma



Vasculitis

<p>1. Aurícula derecha</p> <p>2. Aurícula derecha</p> <p>3. Vena cava superior</p> <p>4. vena cava inferior</p> <p>5. Ventrículo derecho</p> <p>6. Tronco pulmonar</p>	<p>7. Aorta ascendente</p> <p>8. Arco de la aorta</p> <p>9. Tronco braquiocéfálico</p> <p>10. Carótida común</p> <p>Arteria</p> <p>11. Arteria subclavia</p> <p>12. Ligamento arterial</p>	<p>13. Aorta descendente</p> <p>14. Aurícula izquierda</p> <p>15. Ventrículo izquierdo</p> <p>16. Arteria coronaria derecha</p> <p>17. Anterior</p> <p>rama interventricular de</p> <p>arteria coronaria izquierda</p>
--	--	--

18. Rama circunfleja de Arteria coronaria izquierda	23. Seno coronario	29. Válvula bicúspide (válvula mitral)
19. Gran vena cardíaca	24. Fosa oval	30. Válvula aórtica
20. Vena cardíaca media	25. Apertura de la coronaria seno	31. Arteria pulmonar izquierda
21. Vena cardíaca pequeña	26. Válvula tricúspide	32. Vena pulmonar izquierda
22. Posterior rama interventricular de arteria coronaria derecha	27. Válvula pulmonar	33. Arteria pulmonar derecha
	28. Aurícula izquierda	34. Vena pulmonar derecha



1. Lóbulo frontal

Es la zona frontal de cada hemisferio cerebral y responde a la planificación, la resolución de problemas, las emociones, también partes del habla y el movimiento.



2. Lóbulo parietal

Se encuentra detrás del surco central, responsable de la percepción de la presión táctil, la temperatura y el dolor.



3. Cerebelo

Está ubicado en la parte posterior y cerca del tronco encefálico. Es responsable principalmente de los movimientos motores, pero también parcialmente del aprendizaje, las emociones, el habla y la atención.



4. Cuerpo estriado El

grupo de estructuras que también se denomina “cuerpo estriado” se encuentra en

las profundidades de cada hemisferio cerebral



5. Ventrículo

Son cámaras huecas llenas de líquido cefalorraquídeo que sostienen los tejidos superiores del cerebro.



6. Lóbulo occipital Es

la parte posterior del cerebro responsable de la visión.



7. Cuerpo calloso Es una

banda gruesa de millones de fibras nerviosas ubicada profundamente en el centro del cerebro.



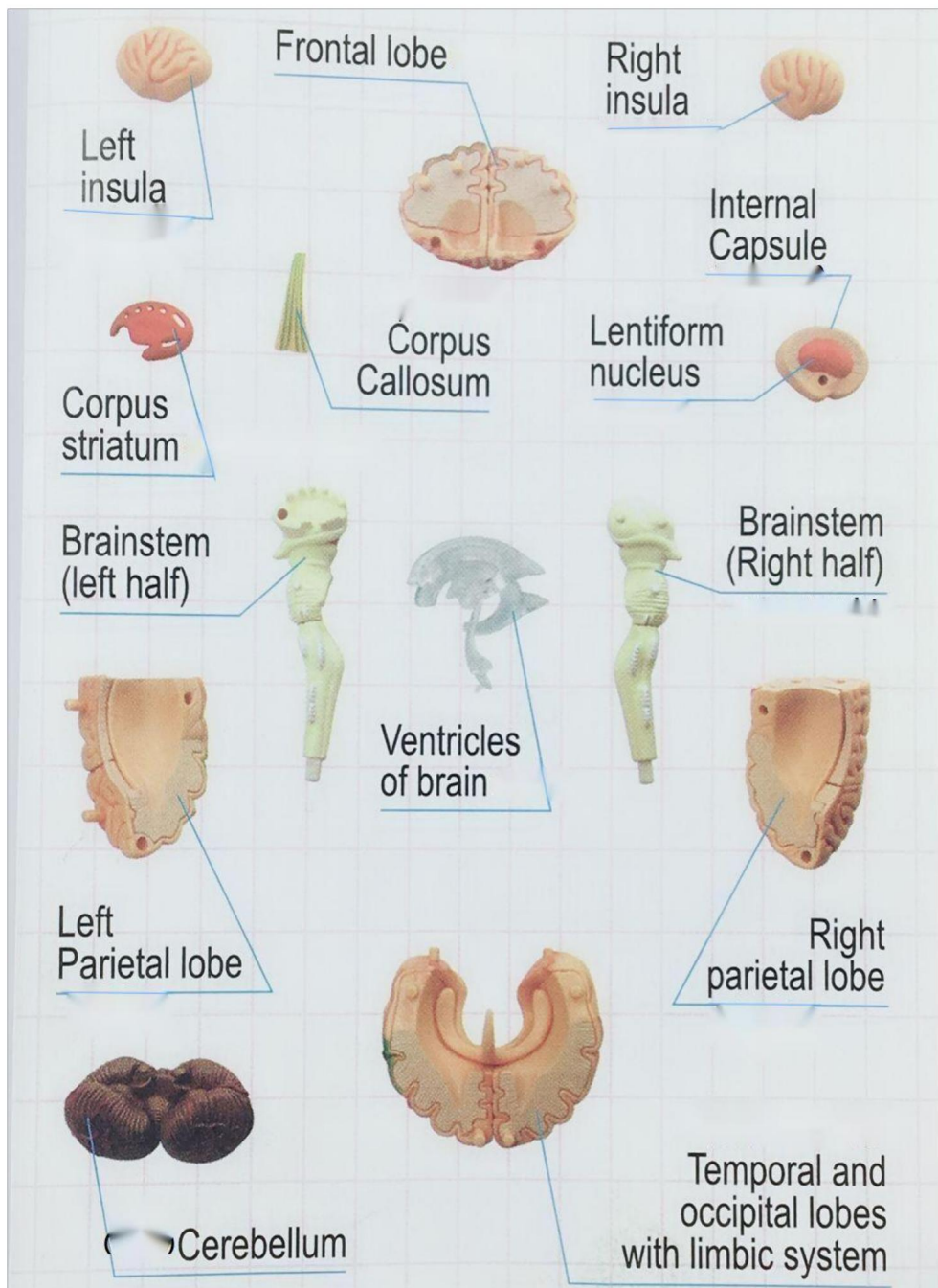
8. La isla

Un par de ínsulas izquierda y derecha, que se encuentran profundamente en el cerebro, se sabe que son importantes para el reconocimiento del disgusto.



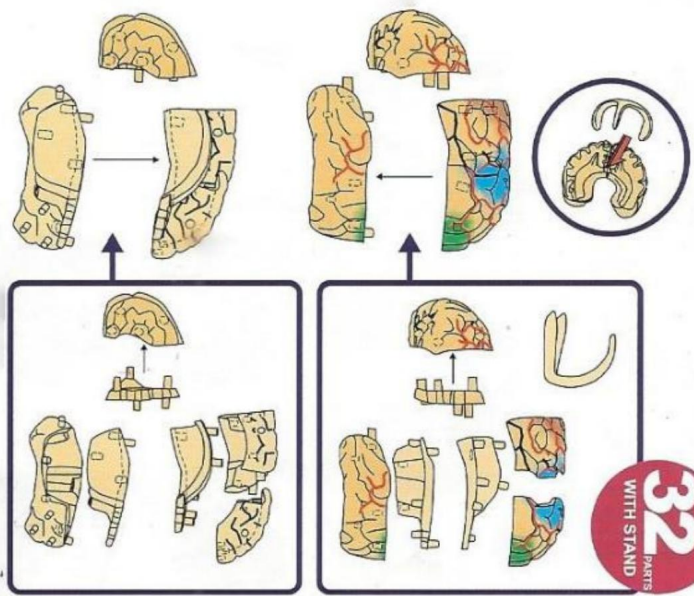
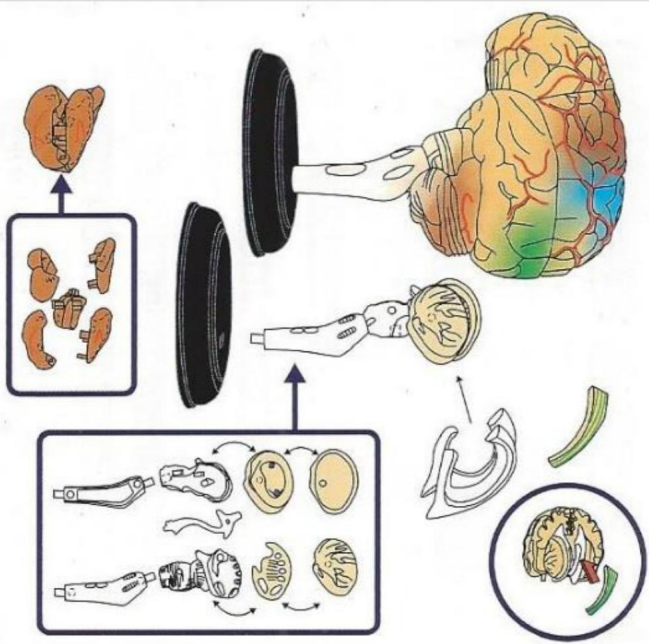
9. Tronco encefálico

Es una prolongación inferior del cerebro y se conecta con la médula espinal. Es el principal responsable de la respiración, la digestión, la frecuencia cardíaca y el control de la presión arterial.





Human Brain Assembly Guide



32
PARTS
WITH STAND

Manufacturer: Shanghaimuxinmuyeyouxiangongsi

Address: Shuangchenglu 803nong11hao1602A-1609shi,
baoshanqu, shanghai 200000 CN.

Imported to AUS: SIHAO PTY LTD. 1 ROKEVA STREET-
EASTWOOD NSW 2122 Australia

Imported to USA: Sanven Technology Ltd. Suite 250, 9166
Anaheim Place, Rancho Cucamonga, CA 91730



E-CrossStu GmbH
Mainzer Landstr.69, 60329 Frankfurt am Main.



YH CONSULTING LIMITED.
C/O YH Consulting Limited Office 147, Centurion House,
London Road, Staines-upon-Thames, Surrey, TW18 4AX

VEVOR®

TOUGH TOOLS, HALF PRICE

Soporte técnico y certificado de garantía
electrónica www.vevor.com/support

VEVOR[®]

TOUGH TOOLS, HALF PRICE

Wsparcie techniczne i certyfikat gwarancji elektronicznej www.vevor.com/support

MODELE NAUCZANIA CIAŁA CZŁOWIEKA

SZCZĘŚLIWY UŻYTKOWNIK

MODEL:LD-3JT

Nadal staramy się oferować Państwu narzędzia w konkurencyjnych cenach.

„Oszczędź połowę”, „Połowa ceny” lub inne podobne wyrażenia używane przez nas stanowią jedynie szacunkowe oszczędności, jakie możesz uzyskać, kupując u nas określone narzędzia w porównaniu z głównymi markami i niekoniecznie oznaczają one objęcie wszystkich kategorii oferowanych przez nas narzędzi. Uprzejmie przypominamy, aby przy składaniu zamówienia dokładnie sprawdzić, czy faktycznie oszczędzasz połowę w porównaniu z głównymi markami

VEVOR®

TOUGH TOOLS, HALF PRICE

NAUCZANIE CIAŁA CZŁOWIEKA
MODELE

MODEL:LD-3JT



POTRZEBUJESZ POMOCY? SKONTAKTUJ SIĘ Z NAMI!

Masz pytania dotyczące produktu? Potrzebujesz wsparcia technicznego? Skontaktuj się z nami:

Wsparcie techniczne i certyfikat gwarancji
elektronicznej www.vevor.com/support

To jest oryginalna instrukcja, przed użyciem należy uważnie przeczytać wszystkie instrukcje. VEVOR zastrzega sobie jasną interpretację naszej instrukcji obsługi. Wygląd produktu będzie zależał od produktu, który otrzymałeś. Prosimy o wybaczenie, że nie poinformujemy Cię ponownie, jeśli w naszym produkcie pojawią się jakiegokolwiek aktualizacje technologiczne lub oprogramowania.





INSTRUKCJE BEZPIECZEŃSTWA

OSTRZEŻENIE:

1. Przed użyciem tego produktu przeczytaj tę instrukcję. Nieprzestrzeganie jej może spowodować poważne obrażenia.
2. Po użyciu należy złożyć wszystkie części i trzymać je w pozycji pionowej.
3. Unikaj wysokiej temperatury i bezpośredniego światła słonecznego.
4. Usuń drobne plamy neutralnym detergentem. Stosowanie alkoholu, benzenu i innych substancji może uszkodzić produkt.

ZAPISZ TE INSTRUKCJE

PARAMETR PRODUKTU

Model	LD-3JT			
				
Tryb etykietowania	Kolor Etykietowanie	/	Cyfrowy	/
Tworzywo	PCV	PCV	PCV	PCV
Części wyjmowane	6	15	2	32

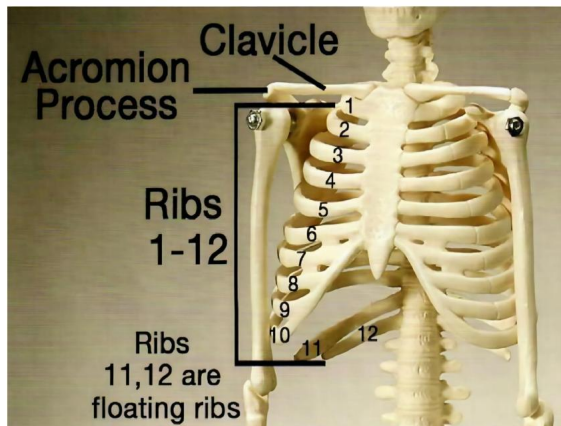
INSTRUKCJE



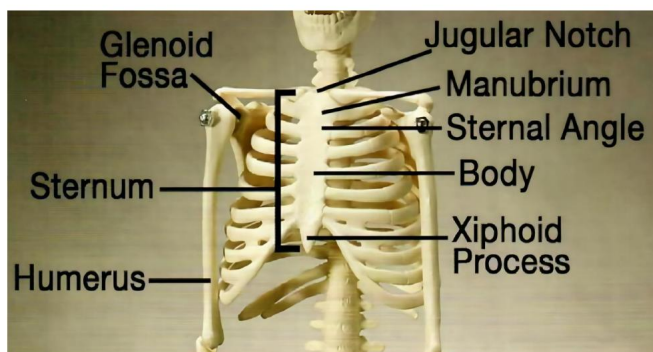
Anatomia szkieletu

Szkielet ma niesamowitą strukturę, która zapewnia zarówno ochronę naszych ważnych organów, jak i umożliwia ruch. Zapoznaj się z poniższymi rysunkami, aby poznać identyfikację wielu głównych kości w naszych ciałach.

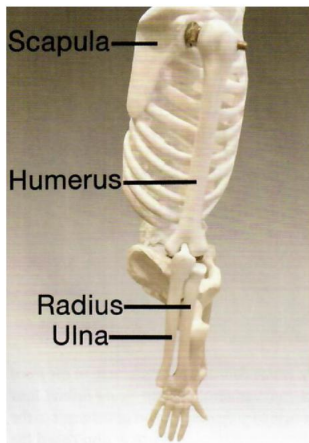




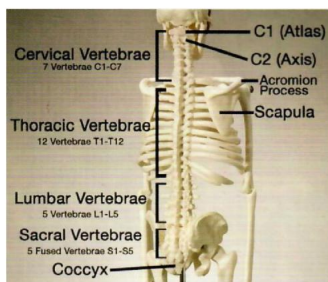
W ciele człowieka znajduje się 12 żeber, które łączą się z mostkiem w z przodu i kręgosłup z tyłu (patrz rysunek kręgosłupa Poniżej). Żebra 11 i 12 nazywane są żebrami pływającymi, ponieważ nie mają przyczep do mostka z przodu. Zwróć uwagę na położenie obojczyka, który jest również nazywany wyrostkiem łopatki na drugim końcu. obojczyk. Obojczyk przyczepia się do mostka jednym końcem, a do wyrostka barkowego drugim.



Mostek lub kość piersiowa jest podzielona na trzy części od góry do dołu, zwane manubrium, trzonem i wyrostkiem mieczykowatym. Wcięcie szyjne jest to niewielkie wgłębienie w górnej części mostka, a kąt mostka to mały rowek między rękkojeścią a trzonem. Kość ramieniowa jest kość ramienia, która łączy się z kością tworząc staw barkowy. łopatka w dole panewkowym.

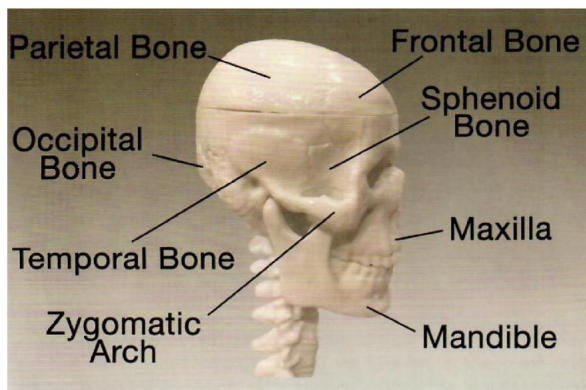


Ta rycina pokazuje widok z boku górnej części ciała, abyśmy mogli zobaczyć kości ramienia. Kość ramienna jest kością ramienia i przyczepia się do łopatki, tworząc staw barkowy. Kość promieniowa i łokciowa są kośćmi przedramienia i przyczepiają się do kości ramiennej, tworząc staw łokciowy. Przyczepiają się również do kości dłoni, tworząc staw nadgarstka.

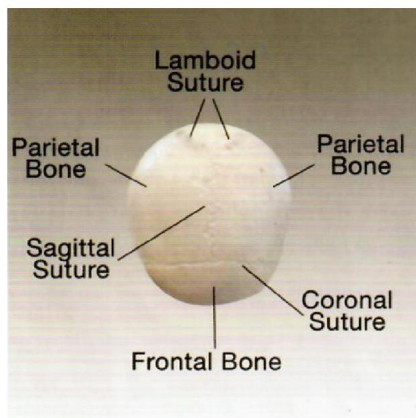


Kręgosłup obejmuje główne kości z tyłu, które chronią rdzeń kręgowy. Istnieją cztery główne podziały kręgosłupa, w tym 7 kręgów szyjnych (ponumerowanych od C1 do C7), 12 kręgów piersiowych (ponumerowanych od T1 do T12), 5 kręgów lędźwiowych (ponumerowanych od L1 do L5), 5 kręgów krzyżowych (ponumerowanych od S1 do S5) i na końcu kość guziczna na kości ogonowej. Górny kręg szyjny, C1, nazywany jest Atlaselem, podczas gdy C2 jest znany jako Oś. 5 kręgów krzyżowych (S1 do S5) często łączy się ze sobą, tworząc to, co jest znane jako kość krzyżowa. Zwróć również uwagę na położenie łopatki w naszych plecach,

która jest również znana jako łopatką.

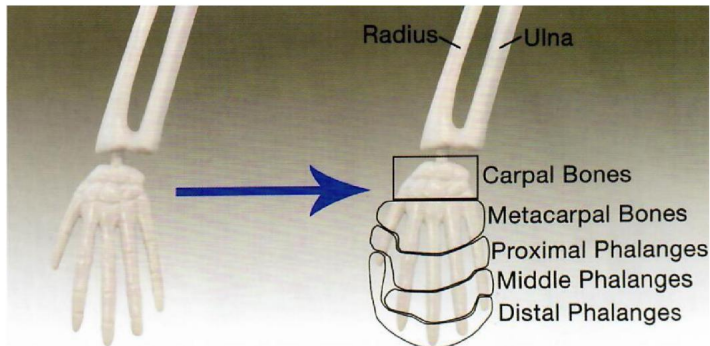


Czaszka człowieka składa się z kilku różnych kości, z których wiele jest połączonych ze sobą za pomocą małych rowków zwanych szwami (patrz następny rysunek). Żuchwa to żuchwa, szczęka to szczęka, a łuk jarzmowy to kości policzkowe. Kości ciemieniowe, kość czołowa, kości klinowe, kości skroniowe i kość potyliczna tworzą górę, przód, boki i tył czaszki i są kluczowe dla ochrony mózgu!

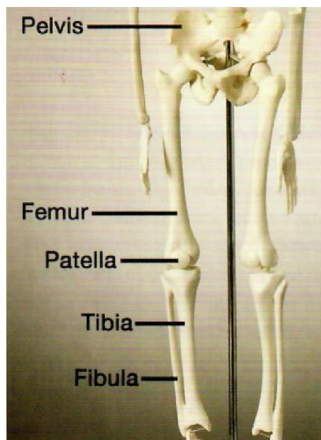


Z wyjątkiem żuchwy kości czaszki są połączone ze sobą za pomocą szwów, które wyglądają jak małe rowki między tymi kośćmi. Szwy te są w rzeczywistości uważane za stawy. Jednak w przeciwieństwie do

w większości stawów w ciele szwy są nieruchome. Zwróć uwagę na położenie niektórych głównych szwów w czaszce powyżej.

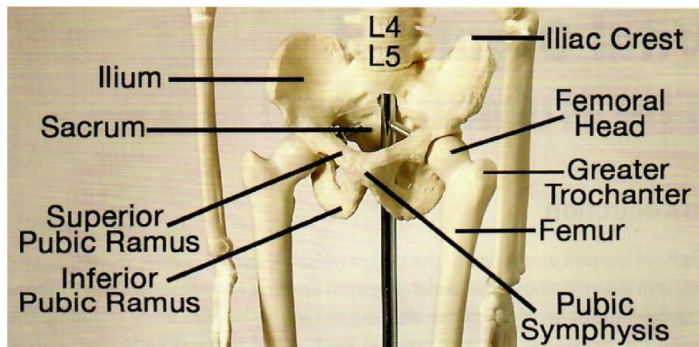


Dłonie składają się z wielu małych kości. Pierwsze kości dłoni, które są najbliższe nadgarstka, nazywane są kośćmi nadgarstka. Następnie są kości śródreżca, a na końcu paliczki. Kciuk ma tylko dwa paliczki zwane paliczkami bliższymi i dalszymi. Jednak każdy z pozostałych palców ma trzy paliczki, zwane paliczkami bliższymi, środkowymi i dalszymi! Zwróć uwagę na położenie kości promieniowej i łokciowej, które są dwiema kośćmi tworzącymi nasze przedramię. Kość promieniowa znajduje się po tej samej stronie ramienia co kciuk, co jest łatwym sposobem na zapamiętanie jej położenia.

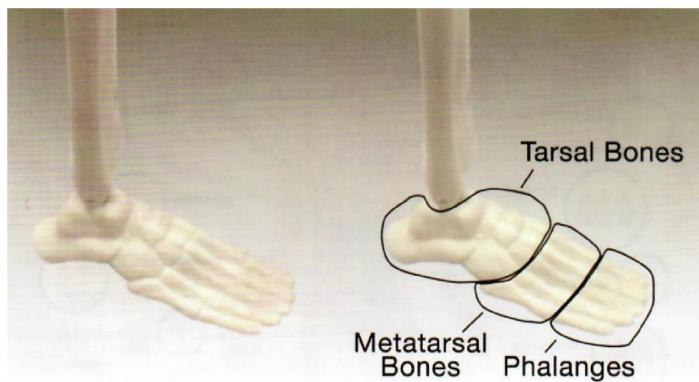


Kość udowa jest największą kością w ciele i stanowi kość górnej części nogi. Rzepka kolanowa nazywana jest rzepką, a nasze podudzia składają się z dwóch kości, znanych jako kość piszczelowa i kość strzałkowa.

Kość udowa łączy się z miednicą w stawie biodrowym.



Miednica jest podzielona na różne obszary o odrębnych nazwach. Sprawdź niektóre z tych obszarów powyżej, w tym kość biodrową, grzebień biodrowy, gałąź górną i dolną oraz spojenie łonowe. Zwróć uwagę, że kość udowa przyczepia się do miednicy, tworząc kość biodrową. Górna część kości udowej nazywana jest głową kości udowej, a górna strona kości udowej nazywana jest krętarzem większym.



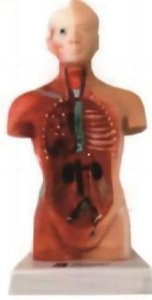Podobnie jak dłonie, stopy również składają się z wielu kości. Kości znajdujące się najbliżej stawu skokowego są znane jako kości stępu. Następnie są kości śródstopia, a następnie paliczki. Podobnie jak kciuk, duży palec u nogi ma tylko dwa paliczki zwane paliczkami bliższymi i dalszymi. Jednak pozostałe palce u stóp mają trzy paliczki zwane paliczkami bliższymi, środkowymi i dalszymi.



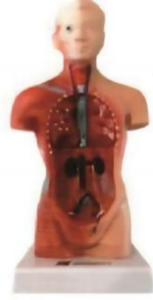1. Lay the Torso Anatomy Model Flat on its Back on a Flat Surface



2. Add the Posterior(Back)Half of the Right Lung to the Right Chest



3. Add the Posterior(Back)Half of the Left Lung to the Left Chest



4. Add the Trachea / Esophagus / Aorta Piece Between the Lungs



5. Next Add The Heart on Top of the Trachea Piece



6. Add the Anterior(Front) Right Lung to the Right Cheae



7. Add the Anterior (Front) Left Lung to the Left Chest



8. Add the Diaphragm Piece Right Underneath the Lungs



9. Add the Liver Right Underneath the Diaphragm



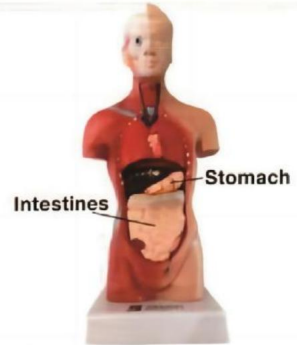10. Add the Pancreas / Duodenum / Spleen to Upper Right Abdomen



10. CONT. Location of Pancreas / Duodenum/Spleen in Abdomen



11. Add the Intestines and Stomach



12. Face the Torso Model Downward on a Flat Surface



13. Add One Half (Hemisphere) of the Brain

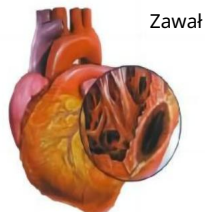
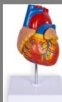
14. Add the Other Half (Hemi-sphere) of the Brain

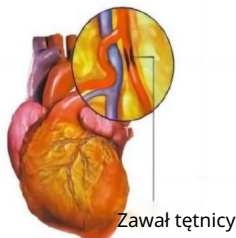


15. Add the Back of the Head

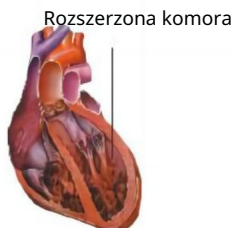



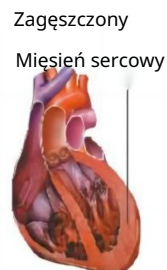Zawał mięśnia sercowego
(Zawał serca)



Angina pectoris

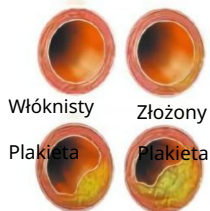

Zastoinowy
Niewydolność serca

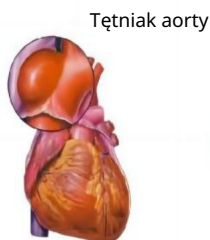

Lewy
Komorowy
Hipertrofia

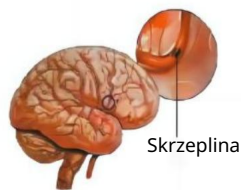Normalna smuga tłuszczu



Wieńcowy
Choroba tętnic



Tętniak aorty

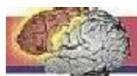

Mózgowo-naczyniowy
Wypadek (Udar)



1. Prawy przedsionek 2. Prawy przedsionek 3. Żyła główna górna 4. żyła główna dolna 5. Prawa komora 6. Pień płucny	7. Aorta wstępująca 8. Łuk aorty 9. Łuk ramienno-główny 10. Tętnica szyjna wspólna tętnica 11. Tętnica podobojczykowa 12. Więzadło tętnicze	13. Aorta zstępująca 14. Uszywacz lewy 15. Lewa komora 16. Tętnica wieńcowa prawa 17. Przedni gałąź międzykomorowa lewa tętnica wieńcowa
--	---	--

18. Gałęźnica cyrkumfleksyjna tętnica wieńcowa lewa 19. Wielka żyła sercowa 20. Żyła sercowa środkowa 21. Mała żyła sercowa 22. Tylny gałąź międzykomorowa prawa tętnica wieńcowa	23. Zatoka wieńcowa 24. Fossa owalna 25. Otwarcie tętnicy wieńcowej zatoka 26. Zastawka trójdzielna 27. Zastawka płucna 28. Lewy przedsionek	29. Zastawka dwupłatkowa (zastawka mitralna) 30. Zastawka aorty 31. Tętnica płucna lewa 32. Żyła płucna lewa 33. Tętnica płucna prawa 34. Żyła płucna prawa
--	--	--



1. Płat czołowy

Jest to przednia część każdej półkuli mózgowej, która odpowiada za planowanie, rozwiązywanie problemów, emocje, a także za części mowy i ruch.



2. Płat ciemieniowy

Znajduje się za bruzdą środkową i odpowiada za odczuwanie dotyku, nacisku, temperatury i bólu.



3. Mózdżek

Znajduje się z tyłu, w pobliżu pnia mózgu. Odpowiada głównie za ruchy motoryczne, ale częściowo także za uczenie się, emocje, mowę i uwagę.



4. Ciało prążkowane

Grupa struktur, zwana także „ciałem prążkowanym”, znajdująca się w

głębina każdej półkuli mózgowej



5. Komora

Są to puste komory wypełnione płynem mózgowo-rdzeniowym, podtrzymujące górne tkanki mózgu.



6. Płat potyliczny Jest

to tylna część mózgu odpowiedzialna za widzenie.



7. Ciało modzelowate To

gruby pas milionów włókien nerwowych położony głęboko w środku mózgu.



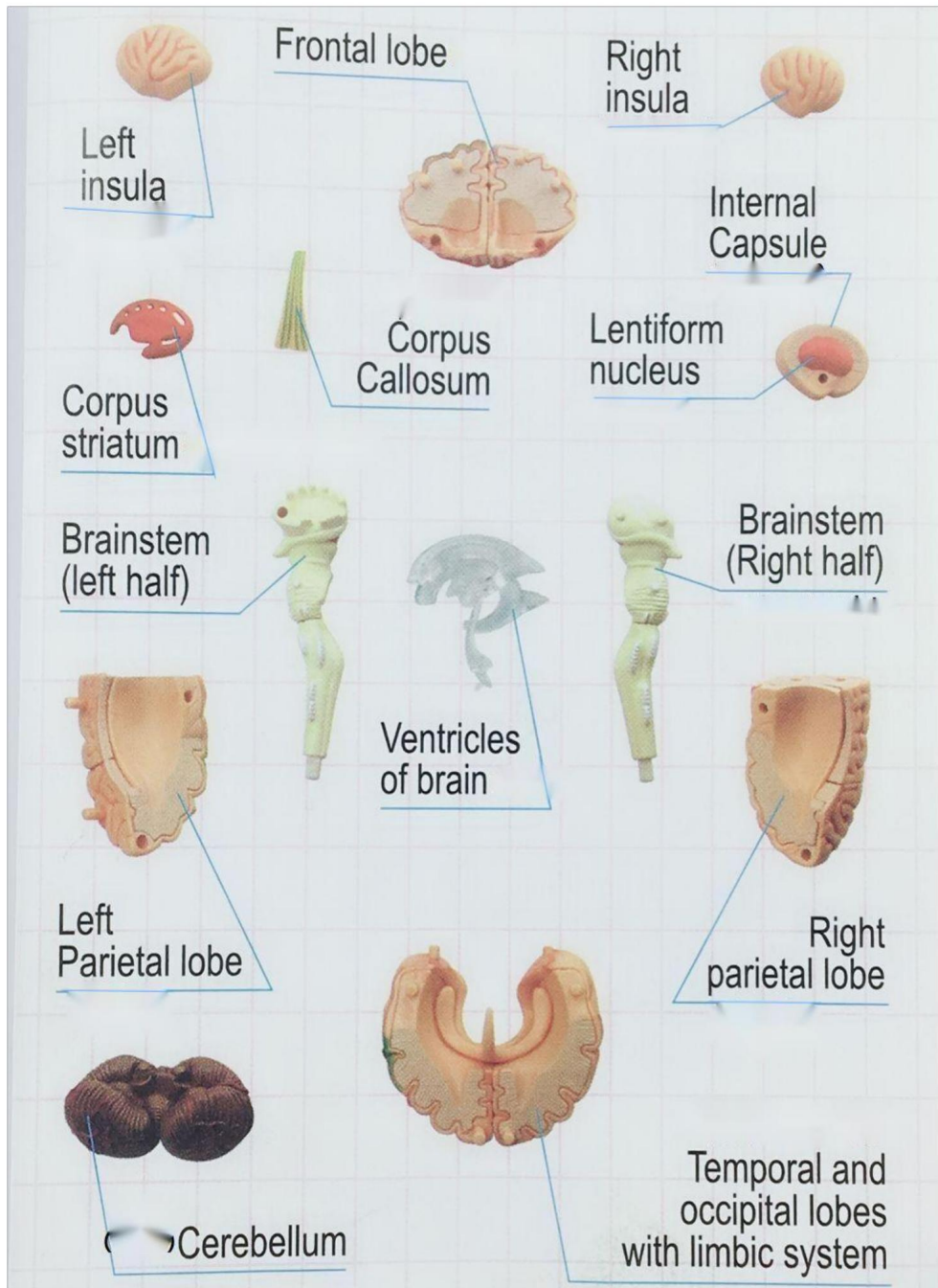
8. Wyspa

Para wysp lewych i prawych, które znajdują się głęboko w mózgu, jest znana jako ważna dla rozpoznawania wstępu



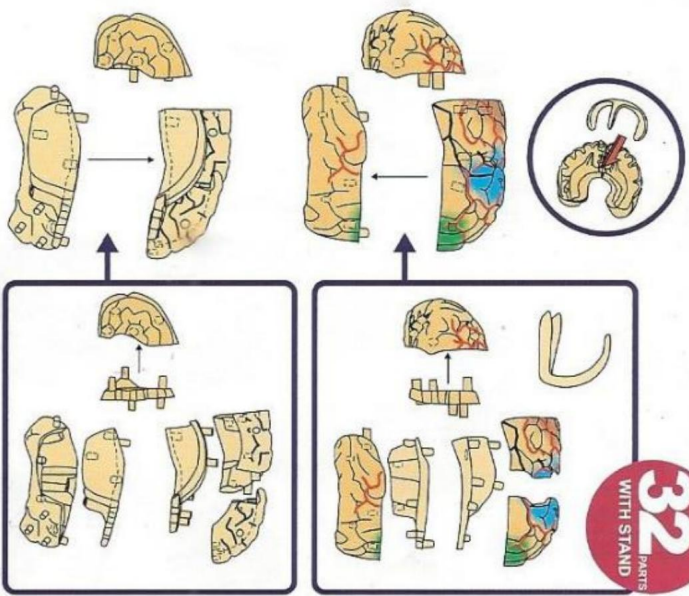
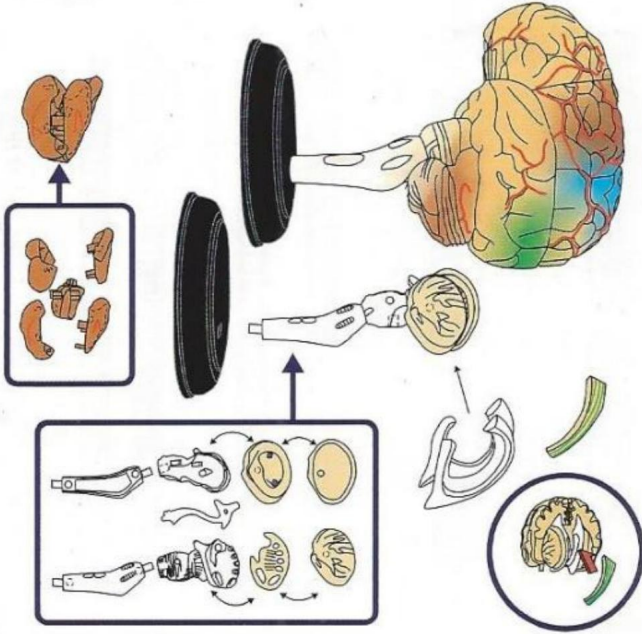
9. Pień mózgu

Jest to dolne rozszerzenie mózgu i łączy się z rdzeniem kręgowym. Jest głównie odpowiedzialny za oddychanie, trawienie, tętno i kontrolę ciśnienia krwi.





Human Brain Assembly Guide



32
PARTS
WITH STAND

Manufacturer: Shanghaimuxinmuyeyouxiangongsi

Address: Shuangchenglu 803nong11hao1602A-1609shi,
baoshanqu, shanghai 200000 CN.

Imported to AUS: SIHAO PTY LTD. 1 ROKEVA STREET-
EASTWOOD NSW 2122 Australia

Imported to USA: Sanven Technology Ltd. Suite 250, 9166
Anaheim Place, Rancho Cucamonga, CA 91730



E-CrossStu GmbH
Mainzer Landstr.69, 60329 Frankfurt am Main.



YH CONSULTING LIMITED.
C/O YH Consulting Limited Office 147, Centurion House,
London Road, Staines-upon-Thames, Surrey, TW18 4AX

VEVOR®

TOUGH TOOLS, HALF PRICE

Wsparcie techniczne i certyfikat gwarancji
elektronicznej www.vevor.com/support

VEVOR[®]

TOUGH TOOLS, HALF PRICE

Technische ondersteuning en e-garantiecertificaat www.vevor.com/support

MENSELIJKE LICHAAMSONDERWIJSMODELLEN

SUCCESVOLLE GEBRUIKERS

MODEL:LD-3JT

Wij streven er voortdurend naar om u gereedschappen tegen concurrerende prijzen te leveren.

"Bespaar de helft", "halve prijs" of andere soortgelijke uitdrukkingen die wij gebruiken, geven slechts een schatting weer van de besparingen die u kunt behalen door bepaalde gereedschappen bij ons te kopen in vergelijking met de grote topmerken en betekent niet noodzakelijkerwijs dat alle categorieën gereedschappen die wij aanbieden, worden gedekt.

Wij herinneren u eraan om zorgvuldig te controleren of u daadwerkelijk de helft bespaart in vergelijking met de grote topmerken wanneer u een bestelling bij ons plaatst.

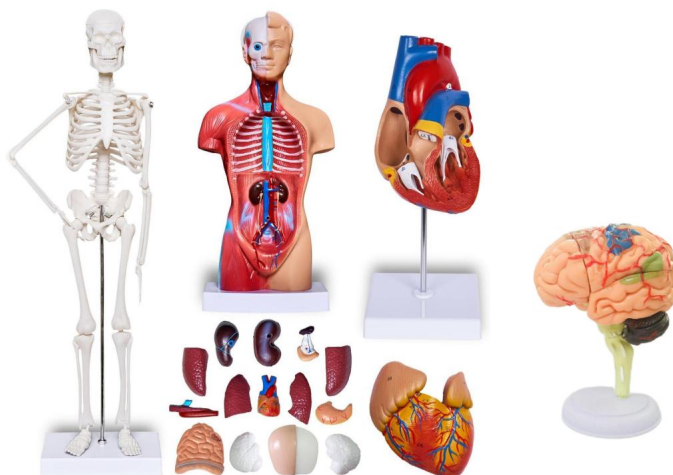VEVOR®

TOUGH TOOLS, HALF PRICE

MENSELIJK LICHAAM ONDERWIJS

MODELLEN

MODEL:LD-3JT



HULP NODIG? NEEM CONTACT MET ONS OP!

Heeft u vragen over het product? Heeft u technische ondersteuning nodig? Neem dan gerust contact met ons op:

Technische ondersteuning en e-garantiecertificaat www.vevor.com/support

Dit is de originele instructie, lees alle handleidingen zorgvuldig door voordat u het product gebruikt. VEVOR behoudt zich een duidelijke interpretatie van onze gebruikershandleiding voor. Het uiterlijk van het product is afhankelijk van het product dat u hebt ontvangen. Vergeef ons dat we u niet opnieuw zullen informeren als er technologie- of software-updates voor ons product zijn.





VEILIGHEIDSINSTRUCTIES

WAARSCHUWING:

1. Lees deze instructies voordat u dit product gebruikt. Als u dit niet doet, kan dit leiden tot: ernstig letsel tot gevolg hebben.
2. Monteer na gebruik alle onderdelen weer in elkaar en bewaar ze verticaal.
3. Vermijd hoge temperaturen en direct zonlicht.
4. Verwijder kleine vlekken met een neutraal schoonmaakmiddel. Het gebruik van alcohol, benzeen en andere stoffen kan het product beschadigen.

BEWAAR DEZE INSTRUCTIES

PRODUCTPARAMETER

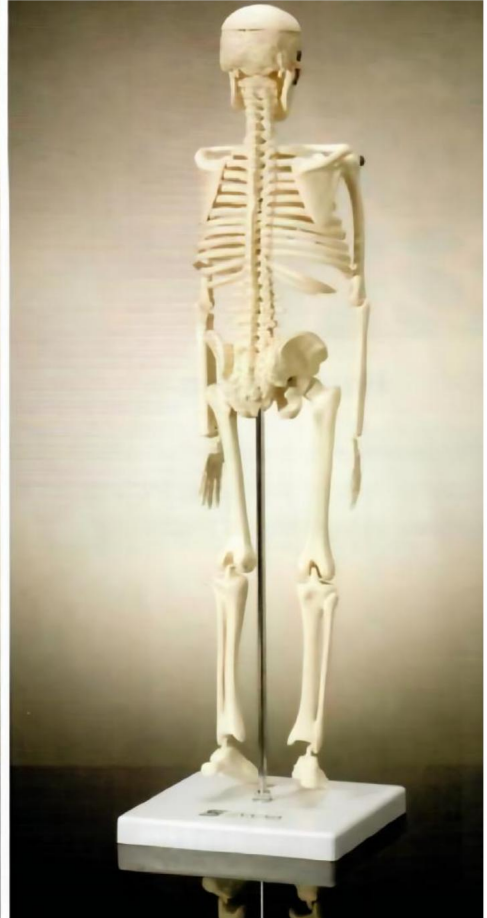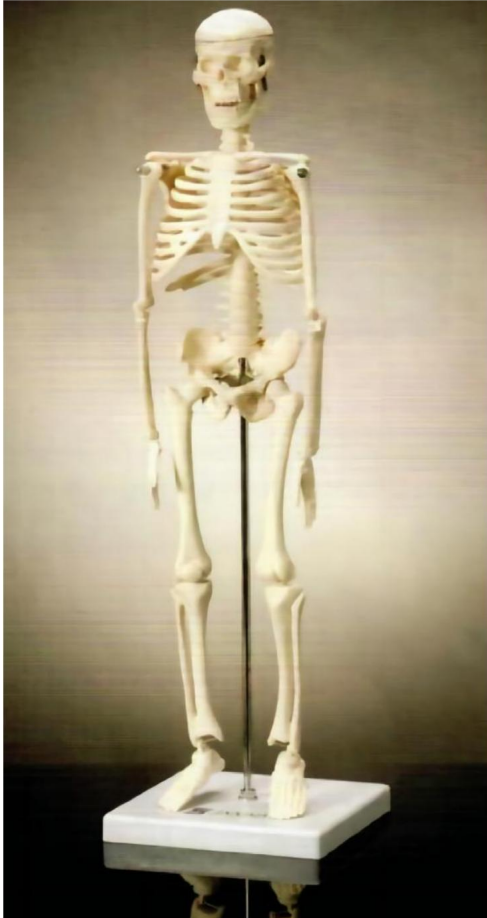Model	LD-3JT			
				
Labelmodus	Kleur Etikettering	/	Digitaal	/
Materiaal	PVC	PVC	PVC	PVC
Verwijderbare onderdelen	6	15	2	32

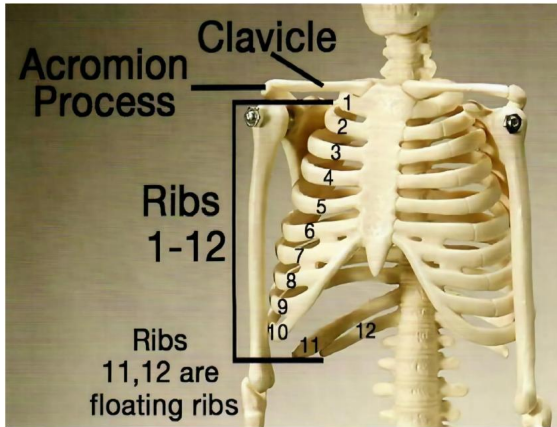
INSTRUCTIES



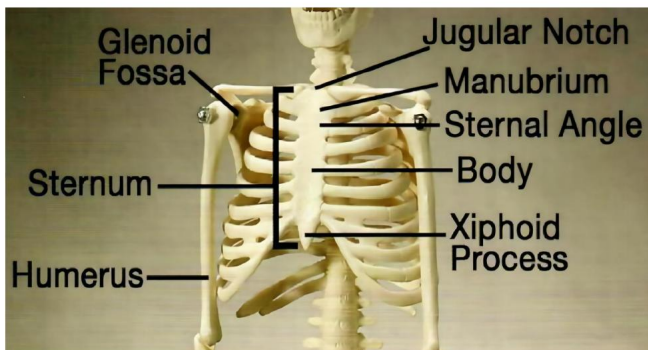
Skeletanatomie Het

skelet heeft een verbazingwekkende structuur die zowel bescherming biedt voor onze vitale organen als beweging mogelijk maakt. Bekijk de onderstaande figuren om de identificaties van veel van de belangrijkste botten in ons lichaam te leren.

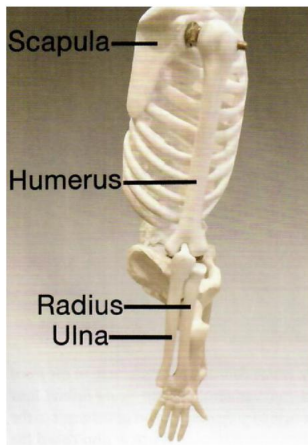




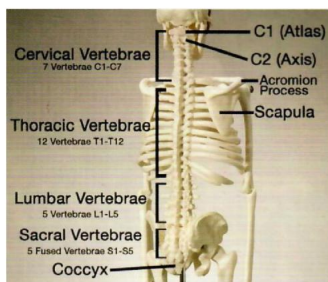
Er zijn 12 ribben in het menselijk lichaam, die in de rug met het borstbeen verbonden zijn. vooraan en de wervelkolom aan de achterkant (zie afbeelding Wervelkolom) Hieronder). Ribben 11 en 12 worden zwevende ribben genoemd omdat ze geen een aanhechting aan het borstbeen aan de voorkant. Let op de locatie van het sleutelbeen, dat ook wel het uitsteeksel van het schouderblad aan het andere uiteinde wordt genoemd. sleutelbeen. Het sleutelbeen is aan één kant aan het borstbeen bevestigd en aan het acromion



Het sternum of borstbeen is van boven naar beneden verdeeld in drie stukken, het manubrium, het lichaam en het xiphoid-proces. De halsslagerinkeping is een kleine inkeping aan de bovenkant van het borstbeen, en de sternale hoek is een kleine groef tussen het manubrium en het lichaam. Het opperarmbeen is de bot van de bovenarm, en het vormt het schoudergewricht door zich te hechten aan de schouderblad bij de glenoïdfossa.



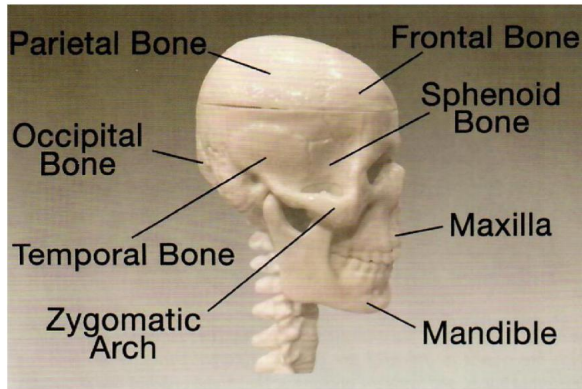
Deze afbeelding toont een zijaanzicht van het bovenlichaam, zodat we de botten van de arm kunnen zien. Het opperarmbeen is het bot van de bovenarm en het hecht aan het schouderblad om het schoudergewricht te vormen. Het spaakbeen en de ellepijp zijn de botten van de onderarm en ze hechten aan het opperarmbeen om het ellebooggewricht te vormen. Ze hechten ook aan de botten van de hand om het polsgewricht te vormen.



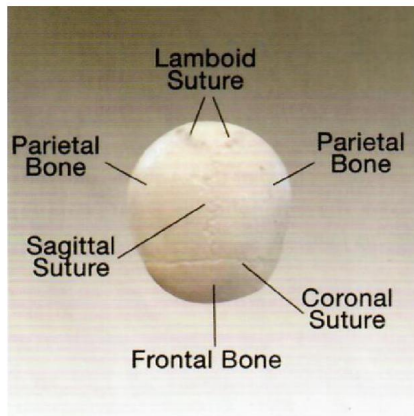
De wervelkolom omvat de belangrijkste botten in de rug die het ruggenmerg beschermen. Er zijn vier hoofdafdelingen van de wervelkolom, waaronder 7 cervicale wervels (genummerd C1 tot C7), 12 thoracale wervels (genummerd T1 tot T12), 5 lumbale wervels (genummerd L1 tot L5), 5 sacrale wervels (genummerd S1 tot S5) en als laatste het staartbeen. De bovenste cervicale wervel, C1, wordt de Atlas genoemd, terwijl C2 bekend staat als de Axis.

De 5 sacrale wervels (S1 tot S5) zijn vaak samengesmolten tot wat bekend staat als het sacrum. Let ook op de locatie van het schouderblad in onze rug,

wat ook wel het schouderblad wordt genoemd.

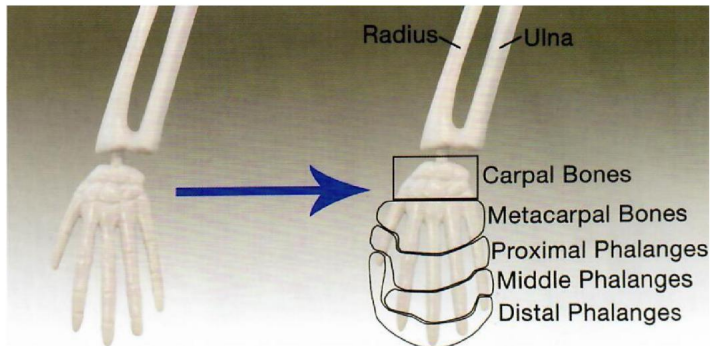


De menselijke schedel bestaat eigenlijk uit verschillende botten, waarvan er veel aan elkaar vastzitten via kleine groeven die bekend staan als hechtingen (zie volgende afbeelding). De mandibula is het onderkaakbeen, de maxilla is het bovenkaakbeen en de jukbeenboog vertegenwoordigt onze jukbeenderen. De wandbeenderen, het voorhoofdsbeen, de wiggenbeenderen, de slaapbeenderen en het achterhoofdsbeen vormen de bovenkant, voorkant, zijkanten en achterkant van de schedel en zijn van cruciaal belang voor de bescherming van de hersenen!

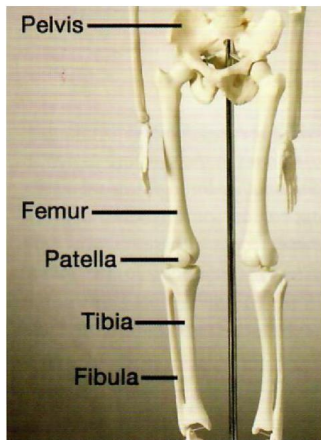


Met uitzondering van de onderkaak zijn de botten in de schedel met elkaar verbonden door middel van hechtingen, die eruit zien als kleine groeven tussen deze botten. Deze hechtingen worden eigenlijk beschouwd als gewrichten. Echter, in tegenstelling tot

de meeste gewrichten in het lichaam, hechtingen zijn onbeweegbaar. Let op de locatie van enkele van de belangrijkste hechtingen in de schedel hierboven.



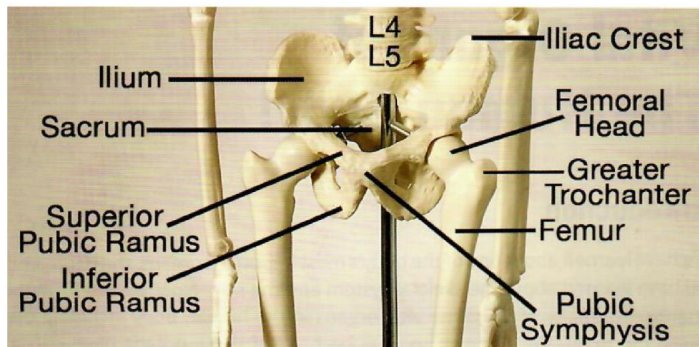
De handen zijn gevormd uit meerdere kleine botten. De eerste botten van de handen die het dichtst bij de pols zitten, worden de carpale botten genoemd. Daarna komen de middenhandsbeentjes en als laatste de kootjes. De duim heeft slechts twee kootjes, de proximale en distale kootjes. Echter, elk van de andere vingers heeft drie kootjes, de proximale, middelste en distale kootjes! Let op de locatie van het spaakbeen en de ellepijp, de twee botten die onze onderarm vormen. Het spaakbeen bevindt zich aan dezelfde kant van onze arm als de duim, wat een gemakkelijke manier is om de locatie ervan te onthouden.



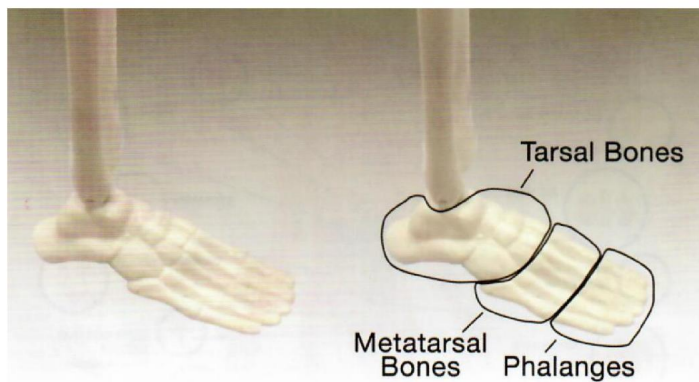
Het dijbeen is het grootste bot in het lichaam en vormt het bot van onze bovenbenen.

De knieschijf wordt de patella genoemd en onze onderbenen bestaan uit twee botten, de tibia (ook wel bekend als het scheenbeen) en de fibula.

Het dijbeen zit vast aan het bekken via het heupgewricht.



Het bekken is verdeeld in verschillende regio's met verschillende namen. Bekijk enkele van deze regio's hierboven, waaronder het darmbeen, de darmbeenkam, de ramus superior en inferior en de symphysis pubica. Merk op dat het dijbeen aan het bekken vastzit om het heupbeen te vormen. De bovenkant van het dijbeen wordt de femurkop genoemd en de bovenkant van het dijbeen wordt de trochanter major genoemd.



Net als de handen bestaan de voeten ook uit meerdere botten. De botten die het dichtst bij het enkelgewricht liggen, worden de tarsale botten genoemd. Daarna komen de middenvoetsbeentjes, gevolgd door de kootjes. Net als de duim heeft de grote teen slechts twee kootjes, de proximale en distale kootjes. De andere tenen hebben echter drie kootjes, de proximale, middelste en distale kootjes.



1. Lay the Torso Anatomy Model Flat on its Back on a Flat Surface



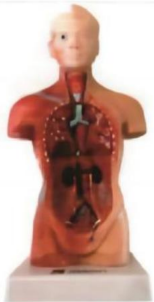2. Add the Posterior(Back)Half of the Right Lung to the Right Chest



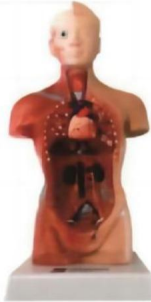3. Add the Posterior(Back)Half of the Left Lung to the Left Chest



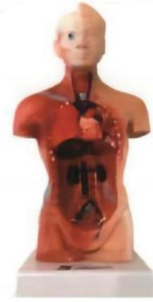4. Add the Trachea / Esophagus / Aorta Piece Between the Lungs



5. Next Add The Heart on Top of the Trachea Piece



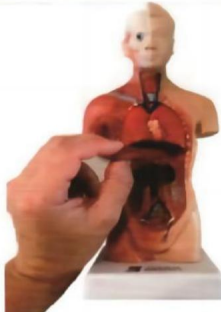6. Add the Anterior(Front) Right Lung to the Right Cheae



7. Add the Anterior (Front) Left Lung to the Left Chest



8. Add the Diaphragm Piece Right Underneath the Lungs



9. Add the Liver Right Underneath the Diaphragm



10. Add the Pancreas / Duodenum / Spleen to Upper Right Abdomen



10. CONT. Location of Pancreas / Duodenum/Spleen in Abdomen



11. Add the Intestines and Stomach



12. Face the Torso Model Downward on a Flat Surface



13. Add One Half (Hemisphere) of the Brain

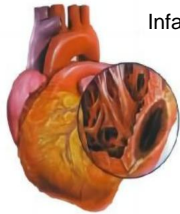

14. Add the Other Half (Hemi-sphere) of the Brain



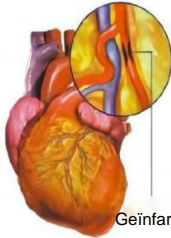15. Add the Back of the Head





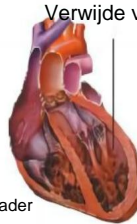Infarct

Myocardinfarct
(Hartaanval)



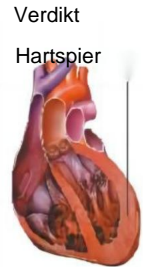Geïnfarceerde slagader

Angina pectoris



Verwijde ventrikel

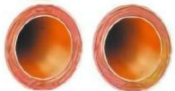Congestief
Hartfalen



Verdikt
Hartspier

Links
Ventriculair
Hypertrofie

Normale vetstreep



Vezelachtig

Complex

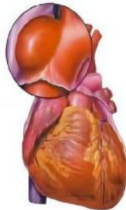Plaquette

Plaquette

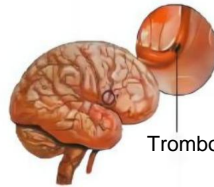
Coronair

Arteriële ziekte

Aorta-aneurysma



Aorta-aneurysma



Trombose

Cerebrovasculair

Ongeluk (beroerte)

Aneurysma



Vasculitis

<ol style="list-style-type: none"> 1. Rechter atrium 2. Rechter oorschelp 3. Vena cava superior 4. inferieure vena cava 5. Rechterventrikel 6. Longstam 	<ol style="list-style-type: none"> 7. Opstijgende aorta 8. Boog van de aorta 9. Brachiocefale romp 10. Gemeenschappelijke halsslagader slagader 11. Arteria subclavia 12. Arterieel ligament 	<ol style="list-style-type: none"> 13. Afdalende aorta 14. Linker oorschelp 15. Linkerventrikel 16. Rechter kransslagader 17. Voorste interventriculaire tak van linker kransslagader
---	---	--

18.Circumflexe tak van linker kransslagader 19. Grote hartader 20.Middenhartader 21. Kleine hartader 22.Achterste interventriculaire tak van rechter kransslagader	23.Coronaire sinus 24. Fossa ovalis 25.Opening van de kransslagader sinus 26.Tricuspidalisklep 27.Pulmonalisklep 28.Linker atrium	29.Bicuspide klep (mitralisklep) 30.Aortaklep 31. Linker longslagader 32. Linker longader 33. Rechter longslagader 34. Rechter longader
--	--	--



1. Frontale kwab

Het is het voorste gebied van elke hersenhelft en reageert op planning, probleemoplossing, emoties, maar ook op onderdelen van spraak en beweging.



2. Pariëtale kwab

Het bevindt zich achter de centrale sulcus en is verantwoordelijk voor de waarneming van tastdruk, temperatuur en pijn.



3. Kleine hersenen

Het bevindt zich aan de achterkant en in de buurt van de hersenstam. Het is voornamelijk verantwoordelijk voor motorische bewegingen, maar ook gedeeltelijk voor leren, emoties, spreken en aandacht.



4. Corpus striatum De

groep structuren die ook wel het "gestreepte lichaam" wordt genoemd, gelegen in

de diepten van elke hersenhelft



5. Ventrikel

Dit zijn holle kamers gevuld met hersenvocht die de bovenste weefsels van de hersenen ondersteunen



6. Occipitale kwab Dit

is het achterste deel van de hersenen dat verantwoordelijk is voor het zicht



7. Corpus Callosum Dit

is een dikke band van miljoenen zenuwvezels die diep in het centrum van de hersenen ligt



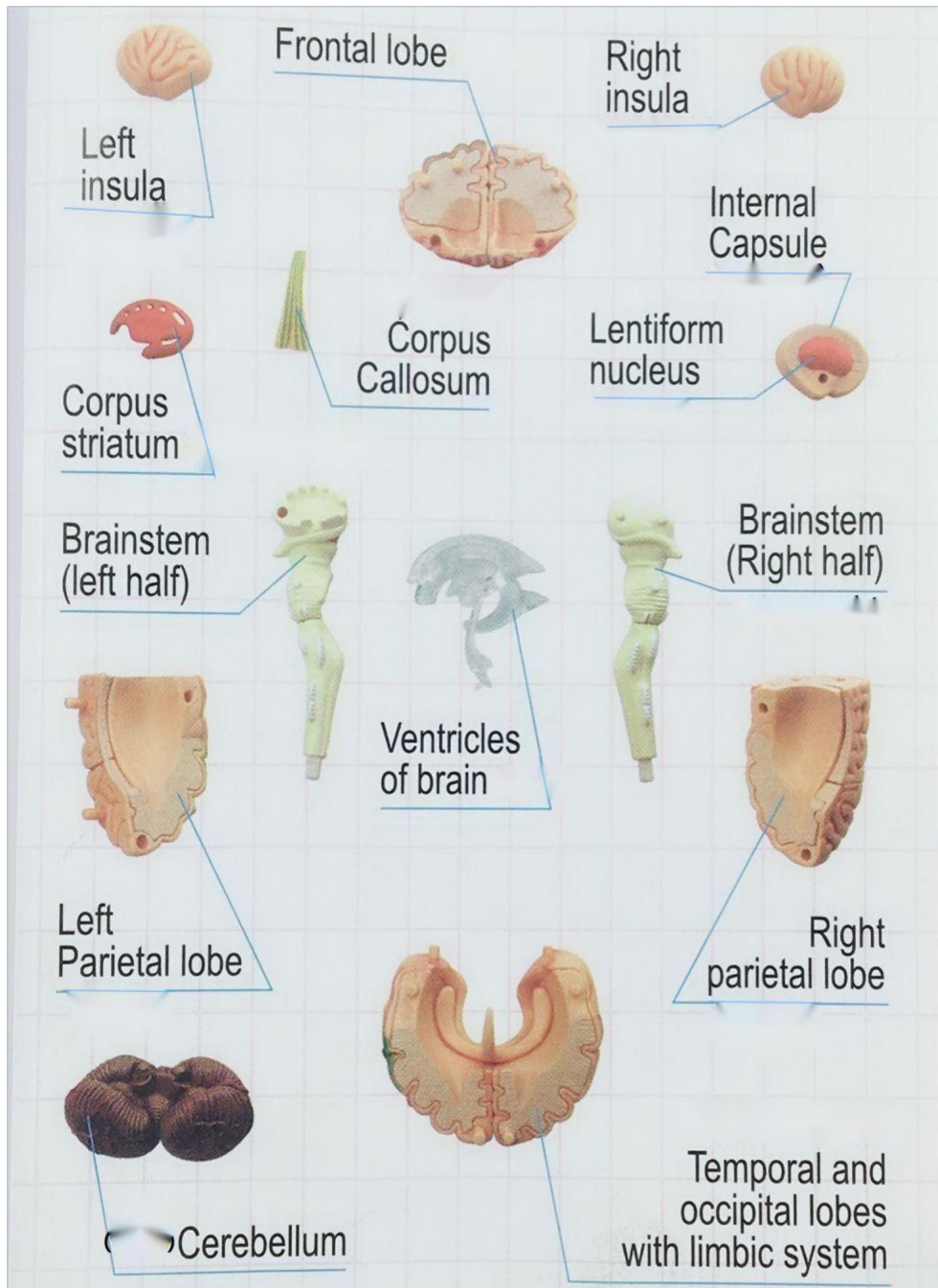
8. Het eiland

Een paar linker- en rechterinsulines die diep in de hersenen liggen, staan bekend als belangrijk voor het herkennen van walging



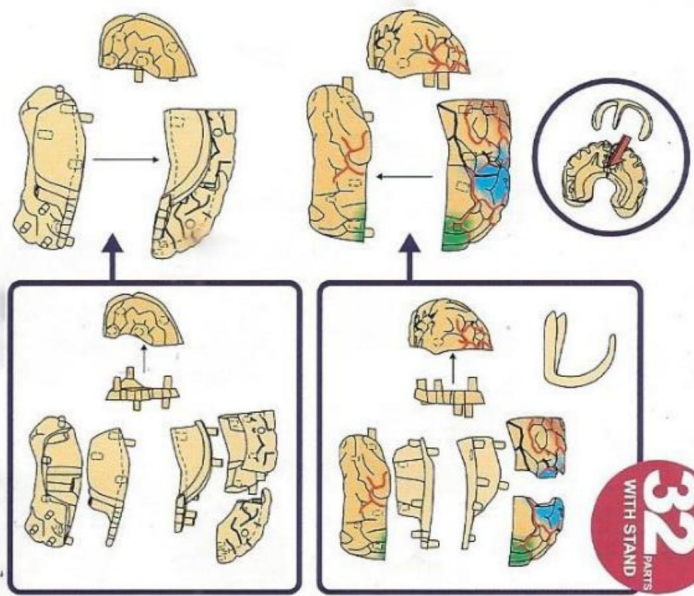
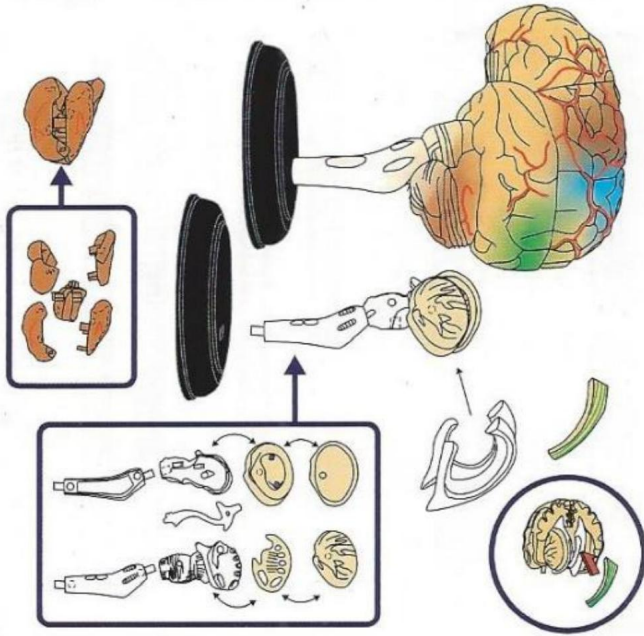
9. Hersenstam

Het is een lagere uitbreiding van de hersenen en is verbonden met het ruggenmerg. Het is voornamelijk verantwoordelijk voor ademhaling, spijsvertering, hartslag en bloeddrukcontrole.





Human Brain Assembly Guide



32
PARTS
WITH STAND

Manufacturer: Shanghaimuxinmuyeyouxiangongsi

Address: Shuangchenglu 803nong11hao1602A-1609shi,
baoshanqu, shanghai 200000 CN.

Imported to AUS: SIHAO PTY LTD. 1 ROKEVA STREET-
EASTWOOD NSW 2122 Australia

Imported to USA: Sanven Technology Ltd. Suite 250, 9166
Anaheim Place, Rancho Cucamonga, CA 91730



E-CrossStu GmbH
Mainzer Landstr.69, 60329 Frankfurt am Main.



YH CONSULTING LIMITED.
C/O YH Consulting Limited Office 147, Centurion House,
London Road, Staines-upon-Thames, Surrey, TW18 4AX

VEVOR[®]

TOUGH TOOLS, HALF PRICE

Technische ondersteuning en e-
garantiecertificaat www.vevor.com/support

VEVOR[®]

TOUGH TOOLS, HALF PRICE

Teknisk support och e-garanticertifikat www.vevor.com/support

UNDERVISNINGSMODELLER FÖR MÄNSKLIG KROPP

LYCKAD ANVÄNDARE!

MODELL: LD-3JT

Vi fortsätter att vara engagerade i att ge dig verktyg till konkurrenskraftiga priser.

"Spara hälften", "halva priset" eller andra liknande uttryck som används av oss representerar bara en uppskattning av besparingar du kan dra nytta av att köpa vissa verktyg hos oss jämfört med de stora toppmärkena och betyder inte nödvändigtvis att täcka alla kategorier av verktyg som erbjuds av oss. Du påminns vänligen om att noggrant kontrollera när du gör en beställning hos oss om du faktiskt sparar hälften i jämförelse med de främsta stora varumärkena

VEVOR®

TOUGH TOOLS, HALF PRICE

UNDERVISNING I MÄNNISKORPEN

MODELLER

MODELL: LD-3JT



BEHÖVER HJÄLP? KONTAKTA OSS!

Har du produktfrågor? Behöver du teknisk support? Kontakta oss gärna:

Teknisk support och e-garanticertifikat
www.vevor.com/support

Detta är den ursprungliga instruktionen, läs alla instruktioner noggrant innan du använder den. VEVOR reserverar sig för en tydlig tolkning av vår användarmanual. Utseendet på produkten är beroende av den produkt du fått. Ursäkta oss att vi inte kommer att informera dig igen om det finns någon teknik eller mjukvaruuppdateringar på vår produkt.





SÄKERHETSINSTRUKTIONER

VARNING:

1. Läs dessa instruktioner innan du använder denna produkt. Underlåtenhet att göra det kan resultera i allvarlig skada.
2. Efter användning, montera alla delar och förvara dem vertikalt.
3. Undvik höga temperaturer och direkt solljus.
4. Ta bort mindre fläckar med neutralt rengöringsmedel. Användning av alkohol, bensen och andra ämnen kan skada produkten.

SPARA DESSA INSTRUKTIONER

PRODUKTPARAMETER

Modell	LD-3JT			
				
Märkningsläge	Färg Märkning	/	Digital	/
Material	PVC	PVC	PVC	PVC
Avtagbara delar	6	15	2	32

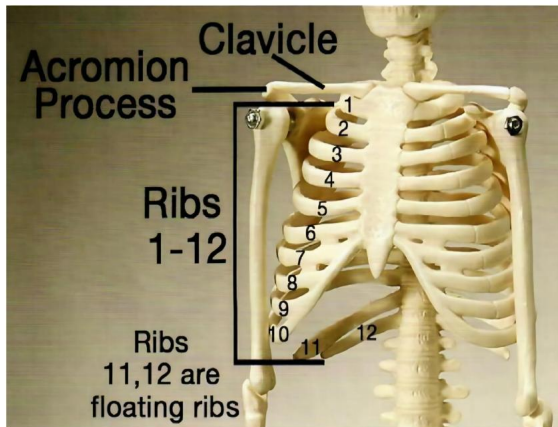
INSTRUKTIONER



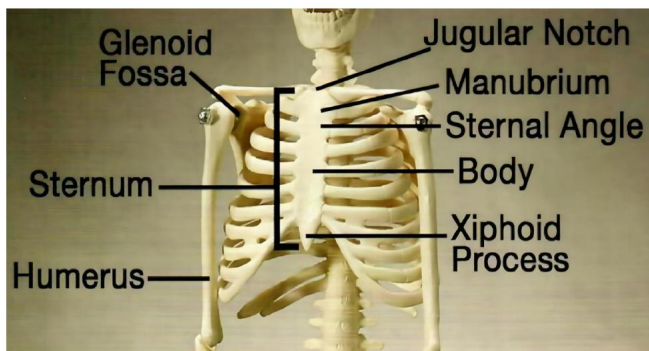
Skelettanatomi

Skelettet har en fantastisk struktur som ger både skydd för våra vitala organ och möjliggör rörelse. Kolla in figurerna nedan för att lära dig identifieringarna av många av de stora benen i våra kroppar.

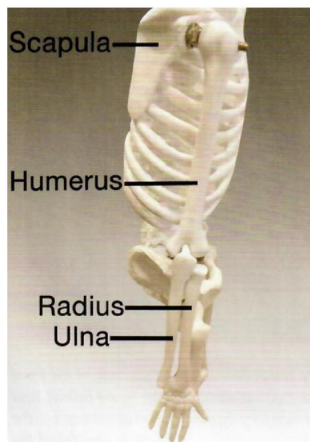




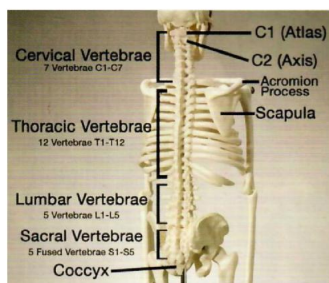
Det finns 12 revben i människokroppen, som ansluter till bröstbenet i framsidan och kotpelaren baktill (se bild på kotpelaren Nedan). Revbenen 11 och 12 kallas flytande revben eftersom de inte har ett fäste i bröstbenet framtill. Notera platsen för nyckelbenet, som också kallas för scapulaprocessen i andra änden. nyckelbenet. Nyckelbenet fäster vid bröstbenet i ena änden och till acromion



Bröstbenet eller bröstbenet är uppdelat i tre delar från topp till botten, kallat manubrium, kroppen och xiphoidprocessen. Den jugular hacken är en liten fördjupning i toppen av bröstbenet, och bröstbensvinkeln är en litet spår mellan manubrium och kaross. Överarmsbenet är ben i överarmen, och det bildar axelleden genom att fästa vid scapula vid glenoid fossa.



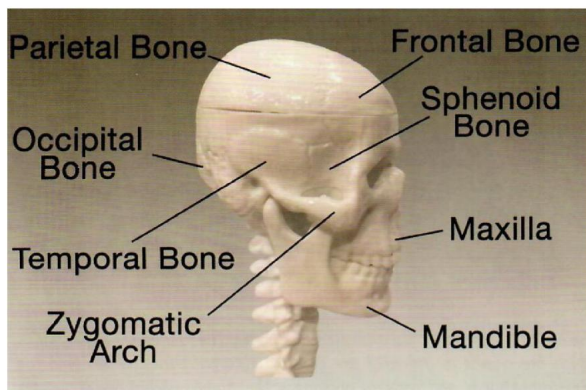
Denna figur visar en sidovy av överkroppen så att vi kan se armens ben. Överarmsbenet är benet i överarmen, och det fäster vid skulderbladet för att bilda axelleden. Radien och ulna är benen i underarmen, och de fäster vid överarmsbenet för att bilda armbågsleden. De fäster också på handens ben för att bilda handledsleden.



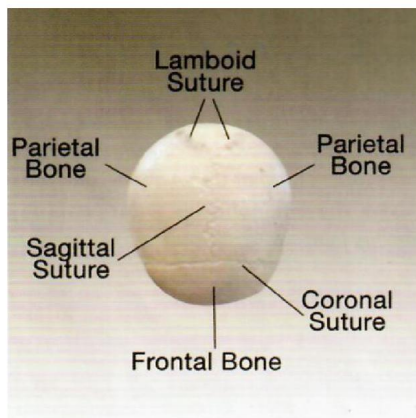
I kotpelaren ingår de stora benen i ryggen som skyddar ryggmärgen. Det finns fyra huvudindelningar av kotpelaren inklusive 7 halskotor (numrerade C1 till C7), 12 bröstkotor (numrerade T1 till T12), 5 ländkotor (numrerade L1 till L5), 5 sakrala kotor (numrerade S1 till S5), och sist svanskotan på svanskotan. De övre halskotorna, C1, kallas Atlas, medan C2 är känd som Axis.

De 5 sakrala kotorna (S1 till S5) är ofta sammansmälta för att bilda det som kallas korsbenet. Notera också platsen för skulderbladet i vår rygg,

som också är känt som skulderbladet.

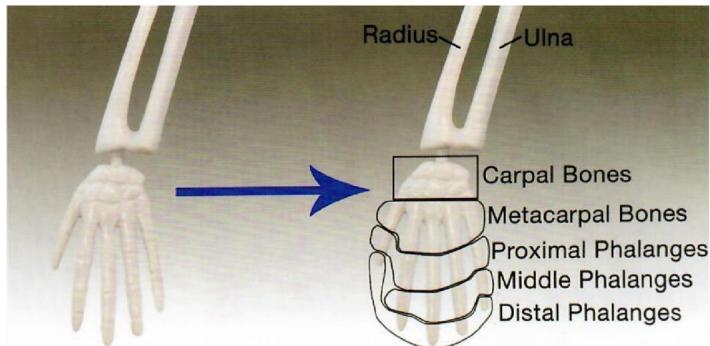


Den mänskliga skallen är faktiskt bildad av flera olika ben, av vilka många är fästa tillsammans genom små dungar som kallas suturer (se nästa bild). Underkäken är underkäken, överkäken är överkäken, och zygomatic båge representerar våra kindben. Parietalbenen, frontalbenet, sphenoidbenen, temporalbenen och nackbenet utgör toppen, framsidan, sidorna och baksidan av skallen och är avgörande för att skydda hjärnan!

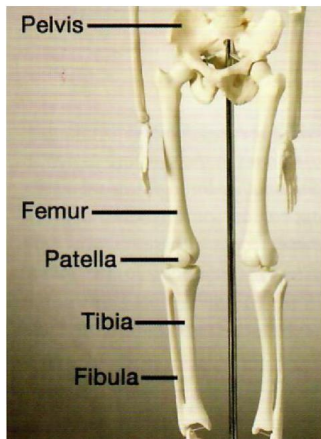


Med undantag för underkäken är benen i skallen förenade med varandra genom suturer, som uppträder som små spår mellan dessa ben. Dessa suturer anses faktiskt vara leder. Dock till skillnad från

de flesta leder i kroppen, suturer är orörliga. Notera placeringen av några av de större suturerna i skallen ovan.



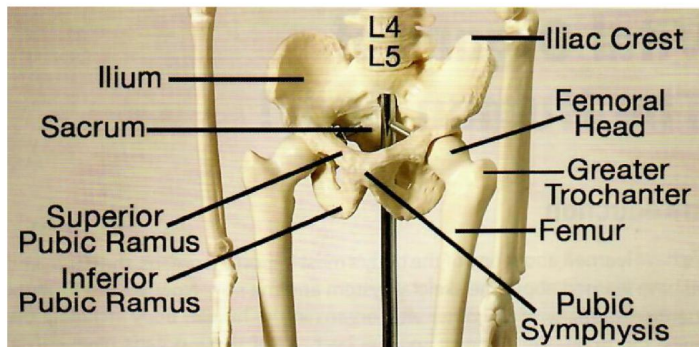
Händerna är bildade av flera små ben. De första benen i händerna som är närmast handleden kallas för karpalben. Därefter kommer metakarpalbenen, och sist falangerna. Tummen har bara två falanger som kallas proximala och distala falanger. Men var och en av de andra fingrarna har tre falanger, som kallas proximala, mellersta och distala falanger! Notera placeringen av radien och ulna, som är de två ben som bildar vår underarm. Radien är på samma sida av vår arm som tummen, vilket är ett enkelt sätt att komma ihåg dess placering.



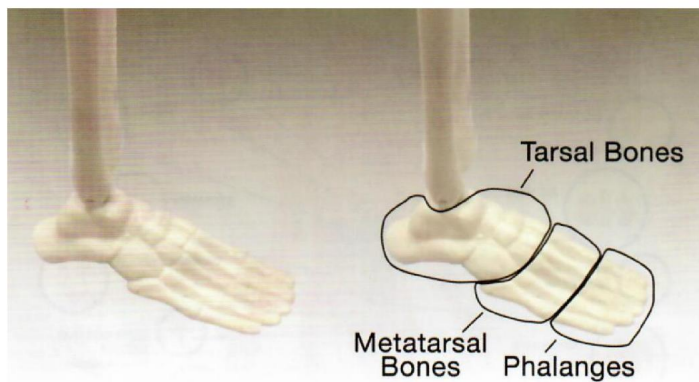
Lårbenet är det största benet i kroppen och är benet i våra övre ben.

Knäskålen kallas knäskålen och våra underben är gjorda av två ben som kallas tibia (även känd som skenbenet) och fibula. De

Lårbenet fäster i bäckenet vid höftleden.



Bäckenet är uppdelat i olika regioner med distinkta namn. Kolla in några av dessa regioner ovan, inklusive höftbenen, höftbenskammen, överlägsen och inferior ramus och blygdsymfyssen. Observera att lårbenet fäster vid bäckenet för att bilda höftbenet. Toppen av lårbenet kallas lårbenshuvudet och lårbenets övre sida kallas större trochanter.



Liksom händerna är fötterna också uppbyggda av flera ben. Benen som är närmast fotleden kallas tarsalbenen. Därefter kommer metatarsalerna, följt av falangerna. Liksom tummen har stortån bara två falanger som kallas proximala och distala falanger. De andra tårna har dock tre falanger som kallas proximala, mellersta och distala falanger.



1. Lay the Torso Anatomy Model Flat on its Back on a Flat Surface



2. Add the Posterior(Back)Half of the Right Lung to the Right Chest



3. Add the Posterior(Back)Half of the Left Lung to the Left Chest



4. Add the Trachea / Esophagus / Aorta Piece Between the Lungs



5. Next Add The Heart on Top of the Trachea Piece



6. Add the Anterior(Front) Right Lung to the Right Cheae



7. Add the Anterior (Front) Left Lung to the Left Chest



8. Add the Diaphragm Piece Right Underneath the Lungs



9. Add the Liver Right Underneath the Diaphragm



10. Add the Pancreas / Duodenum / Spleen to Upper Right Abdomen



10. CONT. Location of Pancreas / Duodenum/Spleen in Abdomen



11. Add the Intestines and Stomach



12. Face the Torso Model Downward on a Flat Surface



13. Add One Half (Hemisphere) of the Brain

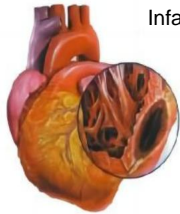
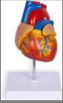
14. Add the Other Half (Hemi-sphere) of the Brain



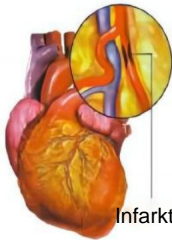15. Add the Back of the Head





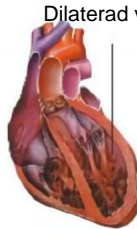Infarkt

Hjärtinfarkt
(Hjärtattack)



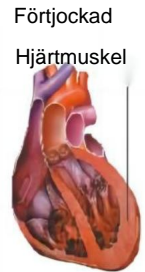
Infarktarter

Angina pectoris



Dilaterad ventrikel

Kongestiv
Hjärtsvikt



Förtjockad

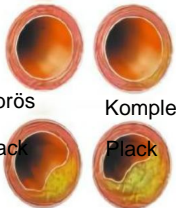
Hjärtmuskel

Vänster

Ventrikulär

Hypertrofi

Normal Fat Streak



Fibrös

Komplex

Plack

Plack

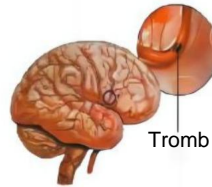
Kranskärl

Artärsjukdom

Aortaaneurysm



Aortaaneurysm



Tromb

Cerebrovaskulär

Olycka (stroke)

Aneurysm



Vaskulit

<p>1. Höger förmak</p> <p>2. Höger öron</p> <p>3. Överre hälven</p> <p>4. inferior vena cava</p> <p>5. Höger ventrikel</p> <p>6. Lungbål</p>	<p>7. Aorta stigande</p> <p>8. Aortabåge</p> <p>9. Brachiocephalic stam</p> <p>10. Gemensam halspulsåder artär</p> <p>11. Subklavian artär</p> <p>12. Arteriellt ligament</p>	<p>13. Nedåtgående aorta</p> <p>14. Vänster öron</p> <p>15. Vänster kammare</p> <p>16. Höger kransartär</p> <p>17. Anterior interventrikulär gren av vänster kransartär</p>
--	---	---

18. Circumflex gren av vänster kransartär 19. Stor hjärtven 20. Mellersta hjärtvenen 21. Liten hjärtven 22. Bakre interventrikulär gren av höger kransartär	23. Coronar sinus 24. Fossa ovalis 25. Öppning av kranskärlen sinus 26. Tricuspidventil 27. Lungventil 28. Vänster atrium	29. Bikuspidalklaff (mitralklaff) 30. Aortaklaffen 31. Vänster lungartär 32. Vänster lungven 33. Höger lungartär 34. Höger lungven
---	--	---



1. Frontallob

Det är den främre delen av varje hjärnhalva och svarar på planering, problemlösning, känslor, även delar av tal och rörelse.



2. Parietallob

Den ligger bakom den centrala sulcusen, ansvarig för uppfattningen av beröringstryck, temperatur och smärta.



3. Lillhjärnan

Den är placerad på baksidan och nära hjärnstammen. Den är främst ansvarig för motoriska rörelser, men också delvis för inlärning, känslor, tal och uppmärksamhet



4. Corpus striatum

Gruppen av strukturer som också kallas den "randiga kroppen" som finns i

djupet av varje hjärnhalva



5. Ventrikel

Dessa är ihåliga kammare fyllda med cerebrospinalvätska som stödjer de övre vävnaderna i hjärnan



6. Occipitallob

Det är den bakre delen av storhjärnan som ansvarar för synen



7. Corpus Callosum Det

är ett tjockt band av miljontals nervfibrer som ligger djupt i hjärnans mitt



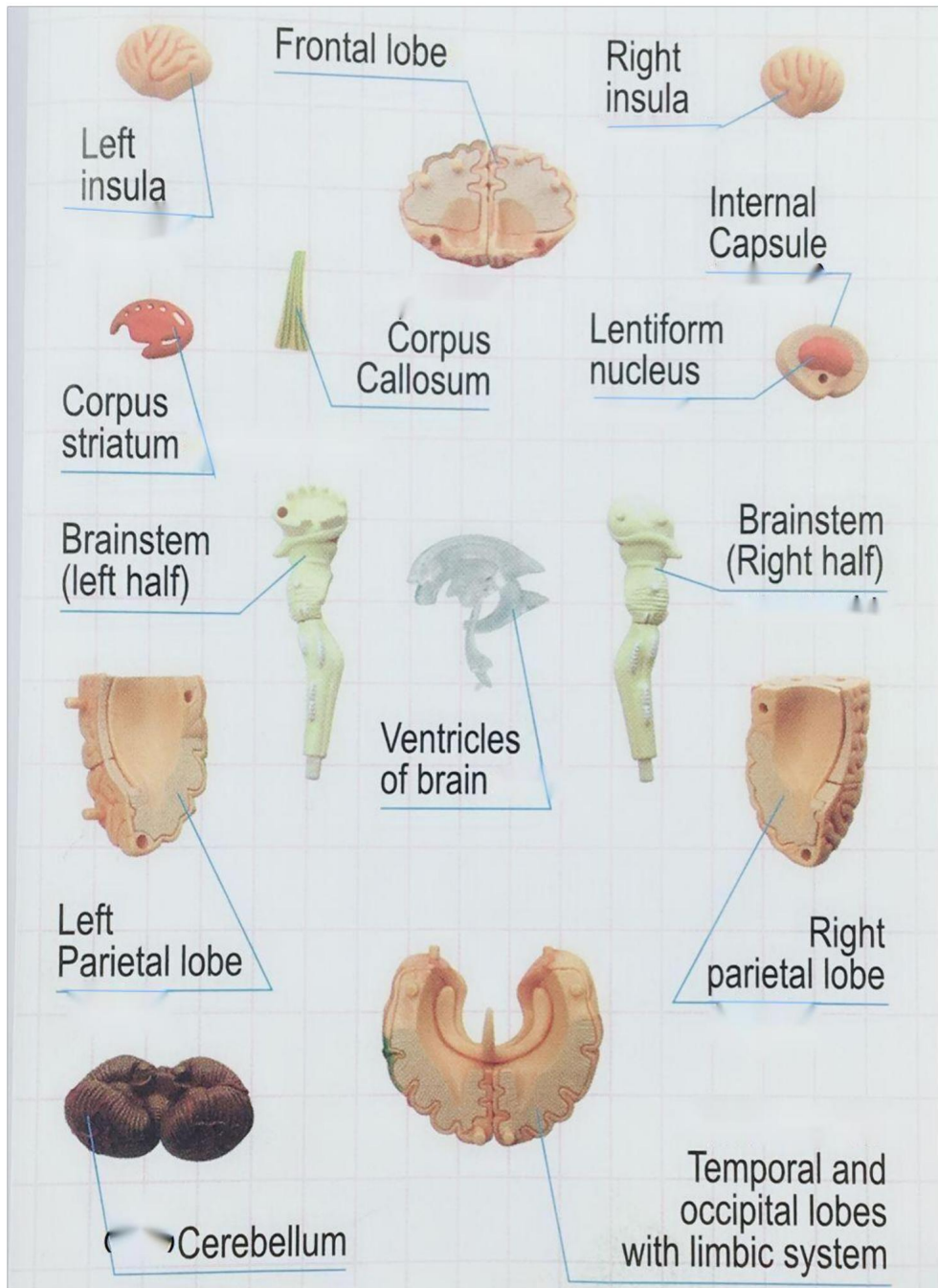
8. Ön

Ett par vänster och höger insula som sitter djupt i hjärnan är känt som viktigt för att känna igen avsky



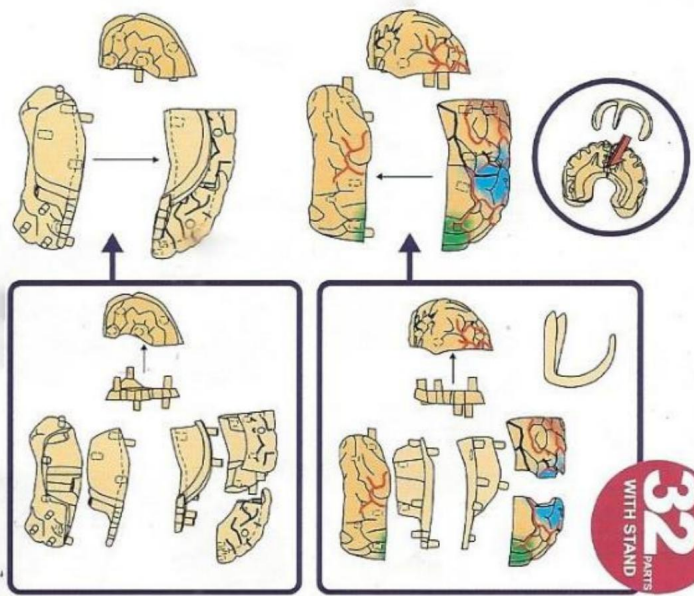
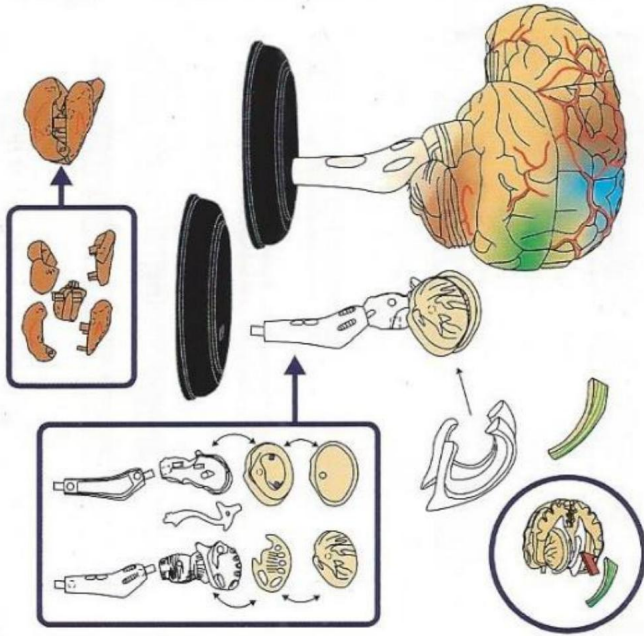
9. Hjärnstam

Det är en nedre förlängning av hjärnan och ansluter till ryggmärgen. Det är främst ansvarig för andning, matsmältning, hjärtfrekvens och blodtryckskontroll





Human Brain Assembly Guide



32
PARTS
WITH STAND

Manufacturer: Shanghaimuxinmuyeyouxiangongsi

Address: Shuangchenglu 803nong11hao1602A-1609shi,
baoshanqu, shanghai 200000 CN.

Imported to AUS: SIHAO PTY LTD. 1 ROKEVA STREET-
EASTWOOD NSW 2122 Australia

Imported to USA: Sanven Technology Ltd. Suite 250, 9166
Anaheim Place, Rancho Cucamonga, CA 91730



E-CrossStu GmbH
Mainzer Landstr.69, 60329 Frankfurt am Main.



YH CONSULTING LIMITED.
C/O YH Consulting Limited Office 147, Centurion House,
London Road, Staines-upon-Thames, Surrey, TW18 4AX

VEVOR®

TOUGH TOOLS, HALF PRICE

Teknisk support och e-garanticertifikat

www.vevor.com/support